



## Pelvis kırıklarında değerlendirme ve sınıflama

### Evaluation and classification of pelvic fractures

Kemal Durak, Burak Akesen

Uludağ Üniversitesi Tıp Fakültesi Ortopedi ve Travmatoloji Anabilim Dalı, Bursa

Pelvis kırıkları tüm ortopedik kırıkların %1-3'ünü oluşturur. Pelvis kırıklarına bağlı mortalite oranı eşlik eden yaralanmalara göre %10-50 arasındadır. Olguların %60'ında hemorajiye bağlı erken ölüm görülebilmektedir. Sepsis ve multiorgan yetmezliği ise, geç ölümlerin yaygın nedenidir. Pelvik travmalı hastalar değerlendirilirken, açık pelvis kırıklarını saptamak için uyanık olunmalıdır, bu kırıklar, viseral yaralanmaları ve mortaliteyi %45'lere yükseltmektedir. Pelvis kırıklarının tanısı radyolojik bulgular temelinde konur. Bununla birlikte, ön-arka, inlet ve outlet grafik görüntüler ile pelvis kırıklı olguların %94'ünde tanı konulabilir. Bilgisayarlı tomografi de olguların %85'inde konvansiyonel radyografi ile saptanamayan pelvis hasarının belirlenmesine yardımcı olur. Buna ek olarak, manyetik rezonans görüntüleme (MRG)'nin pelvis kırıklarının tanısında yeri tartışmalı olsa da MRG özellikle arka bağlar ve yumuşak dokuların görüntülenmesinde tamamlayıcı bilgi verebilir. Pelvis kırıklarının sınıflamasında en sık kullanılan sistemler Tile ve Young-Burgess sınıflandırma sistemidir. Tile pelvis kırıklarını stabil, parsiyel stabil, rotasyonel ve vertikal instabil olarak değerlendirirken, Young ve Burgess Tilenin sınıflamasını genişleterek kırığın oluş mekanizmasına göre ayrıntılı sınıflama yapmış ve sınıflamaya kombine yaralanmayı eklemiştir. Sonuç olarak, pelvis kırıklarını değerlendirirken, hastanın öncelikli olarak hemodinamik durumunu, travma şiddetini ve oluş mekanizmasını, oluşan kırık tipini ve eşlik eden diğer yaralanmaları belirlemek, uygulanacak tedaviye yol göstermesi açısından önem taşır.

Anahtar sözcükler: Sınıflama; pelvis kırıkları; radyoloji.

Pelvic fractures account for 1-3% of all orthopedic fractures. The overall mortality rate ranges from 10-50%, depending on the concomitant injuries in terms of pelvic fractures. Hemorrhage is the cause of early mortality in 60% of cases, while sepsis and multiple organ failure are the major cause of late mortality. In the evaluation of the patients with pelvic trauma, the surgeon should be alert to detect open pelvic fractures, as these fractures and visceral injuries may increase the mortality rate up to 45%. The diagnosis of pelvic fracture is made on the basis of radiological findings. In addition, a total of 94% of cases with pelvic fracture can be diagnosed by the anteroposterior, inlet and outlet radiographic views of the pelvis. Computed tomography is also effective in defining the extent of the injury which cannot be detected by conventional radiography in 85% of cases. In addition, magnetic resonance imaging (MRI) may provide complementary information on soft tissues and posterior ligaments, in particular, even though the role of MRI in the diagnosis of pelvic fractures is controversial. The Tile and Young-Burgess systems are the most widely used systems in the classification of the pelvic fractures. Tile classified pelvic fractures as stable, partially stable, rotational and vertically unstable, whereas Young-Burgess expanded Tile's classification to predict mechanism of injury with the addition of combined mechanism of injury. In conclusion, the initial evaluation of the patients in terms of hemodynamic stability, the severity of the trauma, mechanism of injury, type of fracture and concomitant injuries is critical to establish treatment goals for the patients with pelvic fracture.

Key words: Classification; pelvic fractures; radiology.

Pelvis travmaları; minimal ayrılmış kırıklardan ölüm riski yaratan pelvis içi kanamalar meydana getiren tamamen ayrılmış pelvik halka yaralanmalarına kadar

geniş bir yelpaze ile sonuçlanır. Ekstremité kırıkları ile karşılaştırıldıklarında daha nadir görülürler. Tüm kırıkların %1-3'ünü oluştururlar.<sup>[1]</sup> Travmatik pelvis

kırıkları daha çok motosiklet kazaları, araç dışı trafik kazaları, düşmeler, araç içi trafik kazaları ve ezilmeler sonucu görülür.<sup>[2,3]</sup> Genç erişkinlerde görülen kırıklar motorlu araç kazaları ve yüksekte düşme gibi yüksek enerjili travmalar sonucu görülürken, yaşlı hastalarda osteoporoz neticesinde düşük enerjili travmalara bağlı pelvis kırıkları görülebilmektedir. Pelvik organlar, nörovasküler yapılar ve ürogenital organlar pelvis kırıkları sonucu yaralanabilir ve hayatı tehdit eden ciddi komplikasyonlar oluşturabilir. Pelvis kırıklarına bağlı mortalite oranı eşlik eden yaralanmalara göre %10-50 arasındadır ve bunun %60'ı hemorajiye bağlı erken ölümdür. Geç ölümler genelde sepsis ve multiorgan yetmezliğine bağlı görülmektedir.<sup>[4,5]</sup> Pelvis kırıkları multidisipliner bir yaklaşımla değerlendirilmelidir. Kırık paterninin ve yaralanma mekanizmasının anlaşılabilmesi, stabiliteyi sağlayacak uygun tedavi yönteminin seçilebilmesi için dikkatli bir klinik değerlendirme ve spesifik görüntüleme yöntemlerinin kullanılması gerekmektedir.

### PELVİK ANATOMİ

Pelvis üç kemikten (Sakrum ve iki innominate kemik) oluşmuş bir halka yapısıdır. Innominate kemikler üç ayrı ossifikasyon merkezinin birleşmesinden oluşur. Bu kemikler: İlium, iskiüm, pubistir. Pelvisi oluşturan iki innominate kemik ve sakrumdan oluşan üçlü kompleksin stabilitesi yumuşak dokularca sağlanır. Pelvik halka anteriyordan simfizis pubis bağları ile birleşir. Simfizis pubis ve pubik ramuslar pelvisin çökmesini önleyen destek yapılarıdır. Majör stabilize edici yapılar posteriyor yapılardır. Vücudun en kuvvetli bağlarından olan sakrospinöz, sakrotuberoz ve anteriyor ve posteriyor sakroiliyak bağlar ile sakrum ve iki innominate kemik posteriyordan birleşir. Bütün bu posteriyor yerleşimli bağlar, pelvisin posteriyor gergi bandını oluşturur. İskelet elemanlarını deforme edici yüklenmelere karşı korur.<sup>[5-8]</sup>

Siyatik sinir; lumbosakral pleksusun L4, L5, S1, S2 ve S3 köklerinden meydana gelir. Lumbosakral pleksus vücudun en kalın periferik siniridir. Pelvisi piriformis kasının altından büyük siyatik çentikten terk eder ve özellikle asetabulum kırığı ile beraber olan posteriyor kalça çıkıklarında sıklıkla yaralanır. Pleksustan çıkan diğer sinirler: pudendal sinir, superiyor ve inferiyor gluteal sinirler, obturator intertus, kuadratus femoris ve uyluğun posteriyor kütanöz siniridir.

Ana iliak arter pelvis içinde eksternal ve internal iliak arterlere ayrılır. Eksternal iliak arter inguinal bağın altından geçerek femoral arteri oluşturur ve pelvisi terk eder. İnternal iliak arter anteriyor ve posteriyor dallara ayrılır. Ciddi travmalarda internal

iliak arter ve dallarının yaralanmasına bağlı masif kanama görülebilir özellikle posteriyor ayrılma daha fazla olduğu için posteriyor dalları yaralanmaya adaydır. İnternal iliak arterin posteriyor dalları; superiyor gluteal arter, iliolumbar arter ve lateral sakral arterdir. Anteriyor dalları; mesane, genitaler ve rektumun bir kısmını besleyen viseral dallardır. Posteriyor venöz pleksus ve korona motris diğer önemli vasküler yapılardır. Posteriyor venöz pleksus internal iliak venlere drene olur ve birçok pelvis kırığındaki masif kanamadan sorumludur.<sup>[4,8,9]</sup>

### KLİNİK DEĞERLENDİRME

Multi travmalı bir hasta değerlendirilirken; hastayı acil servise getiren ekibin vereceği bilgilerden, hastanın klinik durumundan ve fizik muayenesinden hastada pelvik yaralanma olabileceği düşünülmelidir. Multi travmalı hastada kraniyal, toraks, omurga, batin iç organları, ürogenital, pelvik ve ekstremiteler yaralanmalarının olabileceği düşünülerek hasta multidisipliner bir ekip tarafından değerlendirilmelidir.<sup>[10]</sup>

Pelvik travmalı hasta değerlendirilirken, açık pelvis kırıklarını saptamak için uyanık olunmalıdır. Açık pelvis kırığı ve viseral organ yaralanması olan hastalarda mortalite %45'lere yükselmektedir.<sup>[11]</sup> İnspeksiyonla hastanın cildinde ve perine bölgesinde olabilecek açık yaralar ve cilt soyulmaları, skrotal hematoma, üretra meatusunda kan olması açık pelvis kırığını akla getirmelidir. İliyak krestler ve pelvik kemikler hassas bir şekilde palpe edilerek stabilite kontrol edilmeli eğer instabil bir pelvis kırığı mevcut ise tekrarlayan fizik muayeneler kanamayı artıracığından kontrendikedir.<sup>[12]</sup> Pelvis ve alt ekstremitenin pozisyonu, alt ekstremitede başka kırık yoksa, pelvik kırığın tipi hakkında bilgi verebilir. Ekstremiteler belirgin şekilde kısalmış, internal rotasyon yapmış, posteriyor iliak spina ayrılmışsa, büyük olasılıkla lateral kompresyon tipi kırıktır. Ekstremiteler dış rotasyonda ve kısalmışsa, büyük olasılıkla vertikal ayrılma oluşmuştur. Anteriyor superiyor iliak çıkıntı ve posteriyor superiyor iliak çıkıntılarının yeri de kırık yapısı hakkında bilgi verir.<sup>[8]</sup>

Yüksek enerjili travmalar sonucu meydana gelen pelvis kırıklarında hızlı bir şekilde hemodinamik instabilite gelişebileceğinden hastalar ilk 24-36 saat boyunca yoğun bakım ünitesinde monitörize edilerek yakın takip edilmelidir.<sup>[10]</sup> Hemoraji pelvis kırıklarındaki başlıca ölüm nedenidir. Vasküler, osseöz ve viseral yapılar olmak üzere hemorajinin üç ana kaynağı vardır ve çoğunlukla kanama venöz ve osseöz yapılardan meydana gelir. Venöz kanama büyük bir retroperitoneal kanamaya neden olabilir. Bu kanama fizik muayenede tespit edilemeyebilir fakat pelvik tomografilerde

görüntülenebilir.<sup>[10,12]</sup> Taşikardi ve hipotansiyonu olan hastalarda gerekli sıvı tedavisi başlanmalı, hemodinamik stabilite sağlanamıyorsa kan transfüzyonu yapılmalıdır. Olası vasküler yaralanmayı tespit edebilmek için anjiyografi ve viseral yaralanma açısından diyagnostik peritoneal lavaj yapılabilir.

Pelvis yaralanmalarında özellikle acetabulum, sakrum ve sakroiliyak eklemin kırık ve çıkıklarında hastanın nörolojik muayenesi dikkatli bir şekilde yapılmalıdır. Lumbosakral pleksus ve siyatik sinir yaralanmaları bu travmalarda sıklıkla görülebilmektedir. L5 (motor: ektensor hallucis longus, duyu: ayak dorsali) ve S1 (motor: gastrocnemius, duyu: ayak laterali) sinir köklerinin motor ve duyu muayenesi unutulmamalıdır. Daha az sıklıkla olmak üzere femoral (L2-L3-L4) ve pudental sinir (S2-S3-S4) yaralanmaları da pelvis kırıklarında görülebilmektedir.<sup>[12,13]</sup>

Gastrointestinal ve genitoüriner yaralanma olasılığı için ayrıntılı batin ve genitoüriner muayene yapılmalıdır. Batin muayenesinde ekimoz, abdominal hassasiyet, şişlik yönünden dikkatli olunmalıdır. Hastanın rektal muayenesi mutlaka yapılmalıdır. Rektal yaralanma özellikle açık pelvis kırıklarında görülür ve sigmoidoskopi yapılması gerekebilir.<sup>[13]</sup> Mesane ve üretra yaralanmaları pelvis kırıklarında %15-20 oranında görülür.<sup>[10]</sup> Hastanın uretral meatusunda kan olup olmadığına dikkat edilmelidir. Erkek üretrası daha az mobil olduğundan kadın üretrasına göre yaralanma olasılığı daha fazladır. Kadınlarda görülecek vajinal kanama üretra daha kısa olduğundan açık pelvis kırığını düşündürmelidir.<sup>[13]</sup> Potansiyel üretra ve mesane yaralanmalarında kontrastlı üretrografi ve sistografi yapılmalıdır.<sup>[10]</sup>

## TANI

Pelvis kırıklarında konvansiyonel radyolojik muayene ana tanı yöntemidir.<sup>[14,15]</sup> Kırığın yeri ve stabilitesi, yumuşak doku yaralanmaları hakkında bilgi verir. Ön-arka grafi, pelvis yaralanmalarının %90'ında tanı koydurur.<sup>[14]</sup> Ön-arka grafide beş kemik incelenir; ilium, iskiüm, pubis, sakrum ve koksiks. Pelvis ve femur karşılıklı değerlendirilmeli, korteks kırıkları - eklemler (Sİ-SP-kalça), femur boynu - iliyak çıkıntı, iskiüm alt - pubis üst kolu arasındaki ilişki dikkatli bir şekilde incelenmelidir. Arkuat, iliopubik, iliosakral, asetabular tear drop çizgileri, sakral foramen, sakroiliyak eklemler dikkatlice gözden geçirilmelidir. Dikkat edilecek noktalar; 5. lomber vertebranın transvers çıkıntısı ucundaki ayrılmış avülsiyon kırığı, sakrospinöz ve sakrotüberöz bağların yapışma yerindeki avülsiyon kırığı, sakrumda avülsiyon kırığı, tek başına instabil bir pelvis kırığının belirtisi olabilir. Pelvisin sagittal inklinasyonu kemik

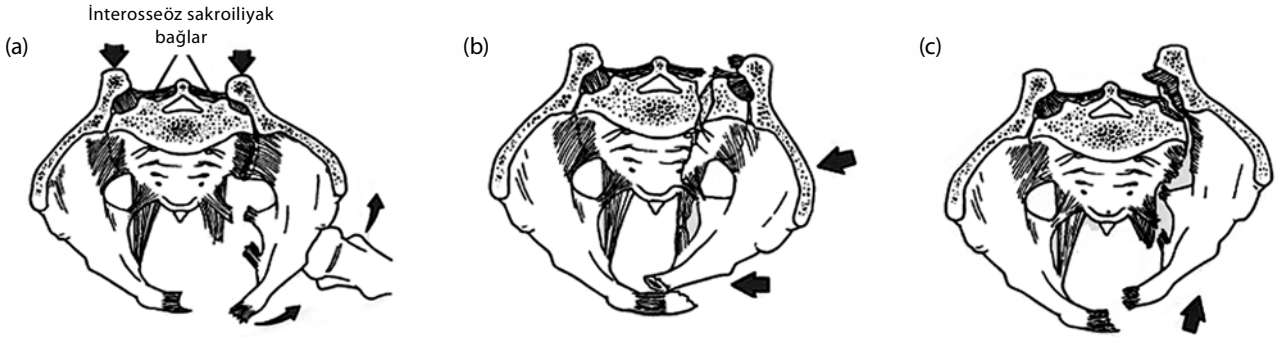
yapılarının üst üste binmesine neden olur. Bunun için inlet ve outlet grafler çekilmelidir.<sup>[14-17]</sup> Inlet grafide; ön-arka yer değiştirme (posteriyor deplasman), sakrum kırığı, rotasyon yaralanması, pubis kolu kırığı, sakroiliyak veya simfizis pubis eklemindeki ayrılmalar en iyi görülür. Outlet grafi ise yukarı-aşağı yer değiştirmeyi (vertikal deplasman), sakrum-foramen kırıklarını, pubis kolu kırığını, sakroiliyak ayrılmayı ve iliyak kanat arkasını en iyi biçimde gösterir.<sup>[5]</sup> Bu üç grafi ile pelvis kırıklarının %94'ü tanınabilir.<sup>[14]</sup> İnstabil bir pelvik yaralanma başlangıçta radyografilerde redükte görülebilir. Hemodinamik olarak stabil hastalarda stres grafler instabiliteyi göstermek için gerekebilir. Unutulmaması gereken noktalardan biri de pelvik halkanın izole anterior kırığı çok nadirdir. İzole anterior kırık görülürse, pelvik halkanın posteriyoru da kırık açısından dikkatlice değerlendirilmelidir.<sup>[8,14,15,17,18]</sup>

Bilgisayarlı tomografi (BT), posteriyor ligamentöz kompleksin değerlendirilmesi ve instabilite tayininde çok değerlidir. Kırık yerini, sakroiliyak eklemin ayrılmalarını, kırık ayrılma ve impaksiyonlarını BT ile saptamak mümkündür.<sup>[5]</sup> Bilgisayarlı tomografinin konvansiyonel radyoloji ile saptanamamış kırıkların %85'inde tanıya yardımcı olduğu bildirilmiştir.<sup>[19]</sup> Özellikle arka pelviste sakrum-foramen ilişkisi ve iliyak kemik arkasını görüntüleme; ön pelviste ise üst pubis kolu kırığı ve buna bağlı olabilecek asetabulum kırığının tanısında oldukça faydalıdır. Son dönemlerde rutin kullanıma giren üç boyutlu rekonstrüksiyonlar da, özellikle pelvik halkadaki rotasyonel ve vertikal deformiteleri ve ayrılmaları çok açık bir biçimde göstermesi açısından tanıda büyük kolaylıklar sağlamıştır.

Kirby ve Spritzer'in<sup>[20]</sup> yapmış oldukları çalışmada acil servise başvuran pelvis travmalı 92 hasta incelenmiş, hastalara direkt radyografilerin yanı sıra pelvis manyetik rezonans görüntüleme (MRG) uygulanmıştır. Direkt graflerde bu hastaların %14'ünde patoloji

**Tablo 1.** Tile sınıflaması

Tip A: Stabil pelvik halka yaralanmaları
A1 : Innominate kemik avülsiyonları
A2 : Stabil iliyak kanat kırığı ya da stabil minimal ayrılmış pelvik halka kırığı
A3 : Sakrum ve koksiks transvers kırığı
Tip B: Parsiyel stabil yaralanmalar (rotasyonel instabil, vertikal stabil)
B1 : Open book tipi yaralanmalar
B2 : Lateral kompresyon yaralanması
B3 : İki taraflı tip B yaralanmaları
Tip C: İnstabil yaralanmalar (rotasyonel ve vertikal instabil)
C1 : Tek taraflı
C2 : İki taraflı bir taraf tip B, bir taraf tip C
C3 : İki taraflı tip C yaralanmalar



Şekil 1. Tile sınıflaması. (a) B1 tipi kırık. (b) B2 tipi kırık. (c) C tipi kırık.<sup>[26]</sup>

saptanmamasına rağmen MRG'lerinde pelvis kırığı saptandığı, ayrıca direkt grafilerde patoloji saptanan olguların %12'sinde de MRG ile ek patoloji saptandığı bildirilmiştir.

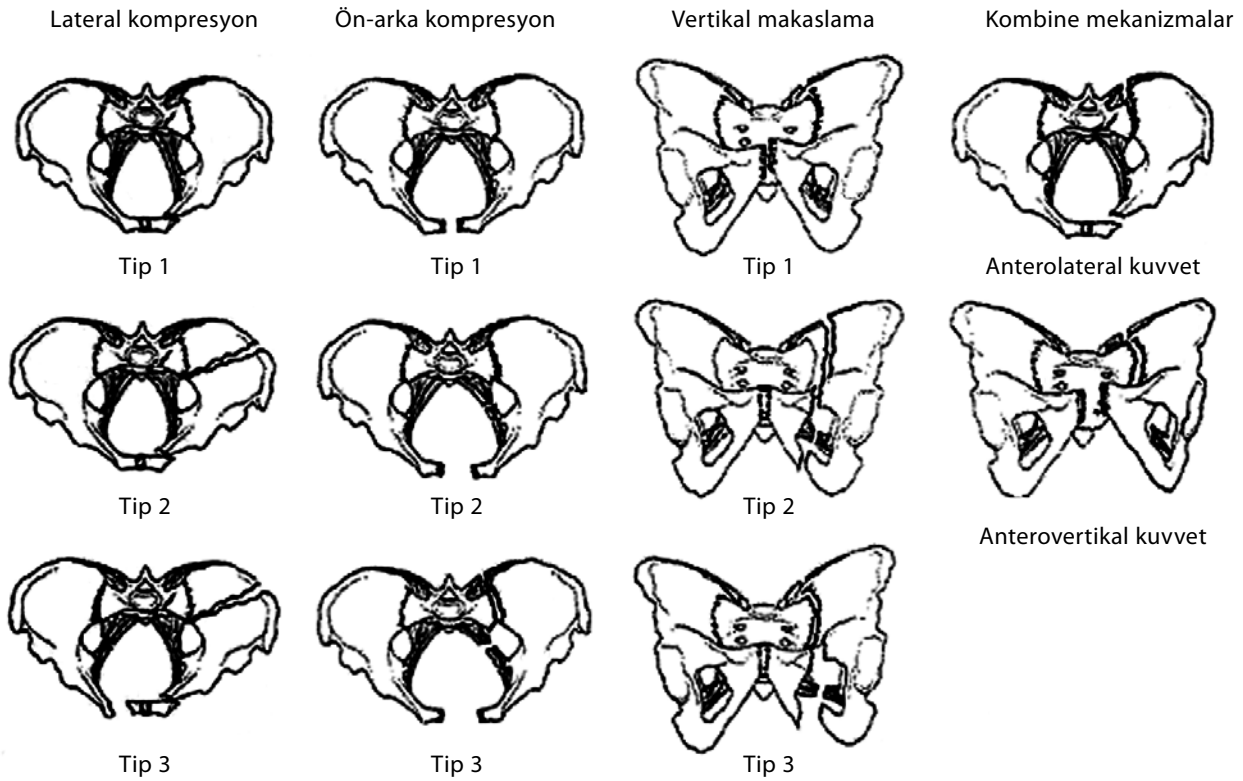
Manyetik rezonans görüntülemenin pelvis kırıkları tanısındaki yeri tartışmalı olmakla birlikte arka pelvik bağlarda gelişebilecek kopma veya kırık hematomunu göstermede faydalı olabilir.

## SINIFLAMA

Pelvis kırıklarının anatomik karmaşıklığından dolayı değişik ve kafa karıştırıcı sınıflamalar tanımlanmıştır.<sup>[7,8,19,21-23]</sup> Sınıflamalara temel alınan kriterler; kırığın yeri, kırığın stabil olup olmaması, kırığın pelvik halkasının yük taşıyan yerinden geçip geçmemesi, yaralanmanın mekanizması ve gelen kuvvetin yönü, kırığın açık ya da kapalı olmasıdır.<sup>[14,24]</sup>

Tablo 2. Young sınıflaması

Kategori	Ayrırcı özellik
Lateral kompresyon	Aynı taraf veya karşı taraf posteriyor travma ile birlikte ramus pubisin transvers kırığı <ol style="list-style-type: none"> <li>İmpaksiyonun olduğu tarafta sakral kompresyon kırığı</li> <li>İmpaksiyonun olduğu tarafta iliyak kanat kırığı</li> <li>İmpaksiyonun olduğu tarafta LC I veya LC II travmaya ek olarak karşı karşı tarafta "open book" travma (APC II)</li> </ol>
Anteroposteriyor kompresyon	Aynı taraf veya karşı taraf posteriyor travma ile birlikte ramus pubisin transvers kırığı <ol style="list-style-type: none"> <li>Simfizis pubis veya sakroiliyak eklemin ön kısmında minimal genişleme, anterior sakroiliyak, sakrotuberoz ve sakrospinöz bağlar gergin fakat sağlamdır.</li> <li>Anterior sakroiliyak, sakrotuberoz ve sakrospinöz bağların yırtılmasına bağlı olarak sakroiliyak eklemin ön kısmında açılma. Posteriyor sakroiliyak bağlar sağlamdır.</li> <li>Anterior sakroiliyak, sakrotuberoz ve sakrospinöz bağlara ek olarak posteriyor sakroiliyak bağların da yırtılması sonucu sakroiliyak eklemin laterale yer değiştirmesi ile tamamen ayrışması</li> </ol>
Vertikal ayrılma	Anteriyorda simfizis diastazi veya vertikal yer değiştirme ve posteriyorda genellikle sakroiliyak ekleminde nadiren iliyak kanat veya sakrumda hemipelvisin superiyora ve posteriyora ayrılması
Kombine travma	Diğer yaralanma şekillerinin kombinasyonudur (LC/VS en yaygındır)



Şekil 2. Young ve Burgess sınıflaması.<sup>[27]</sup>

Pennal ve ark.nın<sup>[22]</sup> önerdiği sınıflama yaralanmanın mekanizmasını ön plana almıştır. Yazarlar gelen kuvveti anteroposterior kompresyon, lateral kompresyon, vertikal ayrılma olarak tanımlamışlar ve bunların yarattığı kırık tiplerine göre sınıflama yapmışlardır. Ancak bu sınıflamada instabilite üzerinde durulmamıştır. Tile ve Penna<sup>[7]</sup> ile Tile,<sup>[8]</sup> stabiliteyi ön plana çıkararak bu sınıflamayı yeniden düzenlemişlerdir (Tablo 1). Kırıkları; stabil, parsiyel stabil, rotasyonel ve vertikal instabil olarak sınıflamışlar, sınıflamayı tedaviye rehber olarak kullanmayı amaçlamışlardır (Şekil 1).<sup>[8,22,25,26]</sup>

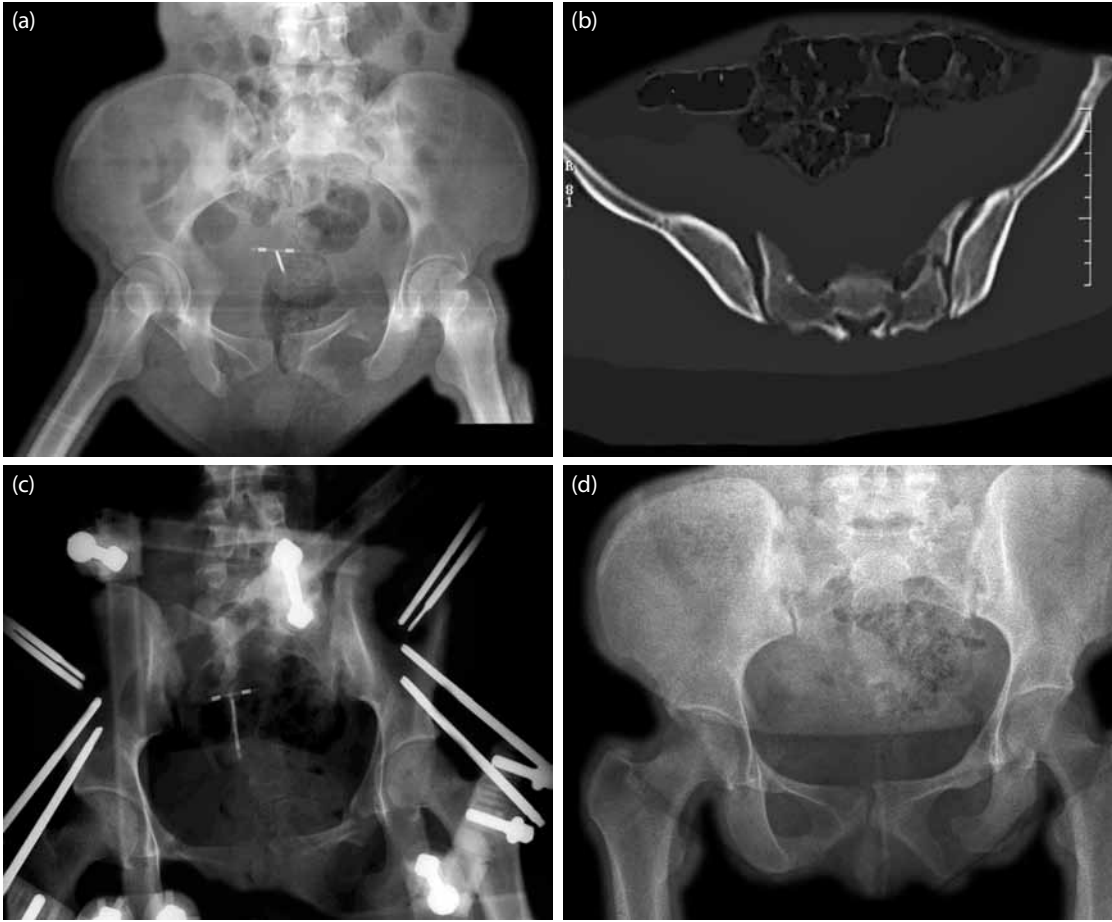
Young ve Burgess kırığın oluş mekanizmasına göre ayrıntılı sınıflamalarını yapmışlar ve sınıflamaya kombine yaralanmayı eklemişlerdir (Tablo 2).<sup>[4,14,21,25]</sup> Pek az yaralanma tek yönlü bir kuvvet sonucu oluşur. Ayrıca bu sınıflama birlikte olabilen ve erken posttravmatik dönemde ihmal edilen yaralanmalar konusunda da fikir verir. En sık karşılaşılan kırık tipi lateral kompresyon tipi yaralanmalardır (%41-72) Daha sonra anteroposterior kompresyon yaralanmalar gelir (%15-9), bunu kombine yaralanmalar (%14) ve vertikal ayrılma şeklindeki yaralanmalar takip eder (Şekil 2).<sup>[21,27]</sup>

Kırık tiplerine göre tedavi ile ilgili detaylı bilgiler daha sonraki bölümlerde anlatılacaktır. Ancak ana

hatları ile inceleyecek olursak; ayrılmamış kırıklarda (Tile tip-A, Young ve Burgess LK ve AP tip 1) stabilizasyon gerekli görülmemektedir ve erken mobilizasyon önerilmektedir.<sup>[8,21,25,28]</sup> Ayrıca pelvik halkanın anterior ve posteriyoru vertikal ve rotasyonel anlamda stabilse konservatif tedavi yöntemleri yeterli olacaktır.<sup>[7]</sup> Uzun dönemli yatak istirahati ile traksiyon tedavisinin yarattığı genel tıbbi sorunlarda dikkat çekicidir. Bu sorunlar; dekübitüs yaraları, renal taşlar, üriner enfeksiyonlar, depresyon, derin ven trombozu, pulmoner komplikasyonlar ve stres gastritidir.<sup>[14,21]</sup>

Ayrılmış kırıklarda uygulanan konservatif tedavi sonuçları yüz güldürücü olmamıştır. Bu nedenle stabil olmayan kırıklarda daha agresif cerrahi tedavi önerilmektedir. Tile tip-B, Young ve Burgess AP tip-2 gibi rotasyonel instabil ancak vertikal stabil kırıklarda redüksiyon ve stabilizasyon önerilmektedir. Cerrahi tedavi seçenekleri arasında anterior eksternal tespit ve açık redüksiyon-anterior plak ile tespit yer almaktadır. Bu tip kırıkların bir çoğunda eksternal tespit nihai tedavi olarak kullanılmaktadır (Şekil 3).<sup>[8,14,25,29]</sup>

Rotasyonel ve vertikal planda instabil olan kırıklarda (Tile tip-C, Young ve Burgess AP ve LK tip-3, vertikal makaslama) vertikal stabiliteyi sağlamak için



**Şekil 3.** Altmış yaşında araç içi trafik kazası geçirmiş çoklu yaralanması olan hastanın, kombine lateral ve anteroposterior kompresyon yaralanması sonrası sağ sakroiliyak eklemden anterior ayrılma ve sol tarafta ise sakrumda kompresyon kırığı mevcut. **(a)** Ön-arka ameliyat öncesi radyografisi. **(b)** Bilgisayarlı tomografi ile sakroiliyak eklemden ayrılma ve sakrumda kırık ayrımı daha belirgin görülebiliyor. **(c)** Ameliyat sonrası radyografisi. **(d)** Kırık iyileşmesi sonrası altıncı ayda takip radyografisi.

anterior rekonstrüksiyona ek olarak posterior tespit önerilir.

Sonuç olarak, pelvis kırıklarının yüksek enerjili travma sonrası meydana geldiği unutulmamalıdır. Bu nedenle hastanın hemodinamik açıdan değerlendirilmesi ilk basamakta yapılması gereklidir. Kırık şekli ve tipinin ayrıntılı şekilde belirlenmesi ve ek yaralanmaların atlanmaması için radyolojik incelemenin eksiksiz yapılması gereklidir. Radyolojik olarak sınıflandırılan kırık tipine göre stabilitenin olup olmadığı tespit edilmeli ve tedavi planı buna göre şekillendirilmelidir.

Ayrıca potansiyel komplikasyonların çokluğu nedeniyle, açık redüksiyon; eğer elde edilecek yarar potansiyel risklerden daha fazla olacak ise tercih edilmelidir ve cerrahi mutlaka bu konuda deneyimli bir ekip tarafından optimum ameliyathane ve yoğun bakım imkanlarının bulunduğu merkezlerde yapılmalıdır.

## KAYNAKLAR

1. Melton LJ 3rd, Sampson JM, Morrey BF, Ilstrup DM. Epidemiologic features of pelvic fractures. Clin Orthop Relat Res 1981;155:43-7.
2. Adams JE, Davis GG, Alexander CB, Alonso JE. Pelvic trauma in rapidly fatal motor vehicle accidents. J Orthop Trauma 2003;17:406-10.
3. Demetriades D, Karaiskakis M, Toutouzas K, Alo K, Velmahos G, Chan L. Pelvic fractures: epidemiology and predictors of associated abdominal injuries and outcomes. J Am Coll Surg 2002;195:1-10.
4. Burgess AR, Eastridge BJ, Young JW, Ellison TS, Ellison PS Jr, Poka A, et al. Pelvic ring disruptions: effective classification system and treatment protocols. J Trauma 1990;30:848-56.
5. Kellam JF, McMurtry RY, Paley D, Tile M. The unstable pelvic fracture. Operative treatment. Orthop Clin North Am 1987;18:25-41.
6. Guyton JL, Perez EA. Fractures of acetabulum and pelvis. In: Canale TS, Beaty JH, editors. Campbell's operative

- orthopaedics. 11th ed. Philadelphia: Mosby; 2007. p. 3309-70.
7. Tile M, Pennal GF. Pelvic disruption: principles of management. *Clin Orthop Relat Res* 1980;151:56-64.
  8. Tile M. Fractures of the pelvis and acetabulum. 3rd ed. Baltimore: Williams & Wilkins; 1995.
  9. Grant JC. An atlas of anatomy. 6th ed. Baltimore: Williams & Wilkins; 1972.
  10. Sagi HC. Pelvic ring fractures. In: Buchholz RW, Court-Brown CM, Heckman JD, Tornet P, editors. *Rockwood and Green's fractures in adults*. 7th ed. Philadelphia: Lippincott Williams & Wilkins; 2010:2:1416.
  11. Dente CJ, Feliciano DV, Rozycki GS, Wyrzykowski AD, Nicholas JM, Salomone JP, et al. The outcome of open pelvic fractures in the modern era. *Am J Surg* 2005;190:830-5.
  12. Templeman D, Tornetta P. Pelvic and acetabular fractures. In: Jeffrey S, Fischgrund, editors. *Orthopaedic Knowledge Update 9*. Rosemont, IL: Amer Academy of Orthopaedic; 2008. p. 389-98.
  13. Cantu RV. Pelvic, acetabular and sacral fractures. In: Lieberman JR. editor. *AAOS Comprehensive Orthopaedic Review*. Rosemont . American Academy of Orthopaedic Surgeons; 2009. p. 577-90.
  14. Failing MS, McGanity PL. Unstable fractures of the pelvic ring. *J Bone Joint Surg [Am]* 1992;74:781-91.
  15. Pitt MJ, Lund PJ, Speer DP. Imaging of the pelvis and hip. *Orthop Clin North Am* 1990;21:545-59.
  16. Kricun ME. Fractures of the pelvis. *Orthop Clin North Am* 1990;21:573-90.
  17. Buchholz RW. The pathological anatomy of Malgaigne fracture-dislocations of the pelvis. *J Bone Joint Surg [Am]* 1981;63:400-4.
  18. Buchholz RW, Peters P. Assessment of pelvic stability. *Instr Course Lect* 1988;37:119-27.
  19. Mears OC, Rubaeh HE. Pelvic and acetabular fractures. New Jersey: Slac; 1986.
  20. Kirby MW, Spritzer C. Radiographic detection of hip and pelvic fractures in the emergency department. *AJR Am J Roentgenol* 2010;194:1054-60.
  21. Burgess AR. Fractures of the pelvis. Part 1. The pelvic ring. In: Rockwood CA, Green QP, editors. *Fractures in adults*. Philadelphia: Lippincott; 1992. p. 1399-442.
  22. Pennal GF, Tile M, Waddell JP, Garside H. Pelvic disruption: assessment and classification. *Clin Orthop Relat Res* 1980;151:12-21.
  23. Young WJR, Burgess AR. Radiologic management of pelvic ring fractures: systemic radiographic diagnosis. Baltimore: Urban and Schwarzenberg; 1987.
  24. Dunn AW, Morris HD. Fractures and dislocations of the pelvis. *J Bone Joint Surg [Am]* 1968;50:1639-48.
  25. Tile M. Pelvic ring fractures: should they be fixed? *J Bone Joint Surg [Br]* 1988;70:1-12.
  26. Tile M. Acute pelvic fractures: I. Causation and classification. *J Am Acad Orthop Surg* 1996;4:143-51.
  27. Bosse MJ. The acute management of pelvic ring injuries. In: Levine AM, editor. *Orthopaedic knowledge update trauma*. Rosemont, IL: American Academy of Orthopaedic Surgeons, 1996. p. 220.
  28. Connolly JF. Closed treatment of pelvic and lower extremity fractures. *Clin Orthop Relat Res* 1989;240:115-28.
  29. Wild JJ Jr, Hanson GW, Tullos HS. Unstable fractures of the pelvis treated by external fixation. *J Bone Joint Surg [Am]* 1982;64:1010-20.