



Sporcularda parmak yumuşak doku yaralanmaları

Soft tissue injuries of the finger in athletes

Umut Akgün, Barış Kocaoğlu, Ufuk Nalbantoğlu

Acıbadem Üniversitesi, Ortopedi ve Travmatoloji Anabilim Dalı, İstanbul

El parmaklarının yumuşak doku yaralanmaları, elin kompleks anatomisi ve rutin klinik muayene ile değerlendirilmesinin zor olması nedeni ile fonksiyon ve klinik sonuçlar açısından önem taşımaktadır. Yapılan epidemiyolojik çalışmalarda el ve el bileği yaralanmalarının, tüm spor yaralanmaları içerisinde %3 ila %25 oranında olduğu gösterilmiştir. Parmak yaralanmalarının değerlendirilmesinde kapsamlı bir öykü ve fizik muayene esastır. Meydana gelen travmanın oluş mekanizması, patoloji şiddetinin öngörülmesinde yardımcıdır. El ve parmak yumuşak doku yaralanmaları, akut travmalara bağlı veya aşırı kullanım sonucu oluşur. Voleybol, hentbol, basketbol, boks, tırmanma ve kış sporlarında bu doku yaralanmaları sıkça görülür. İlk değerlendirmede parmak eklemlerindeki deformite, dolaşım bozukluğu, parmakların postürü, duyu kaybı, ödem, ciltte renk değişiklikleri ve fonksiyon kaybı kaydedilmeli ve sistematik olarak her parmak ayrı ayrı değerlendirilmelidir. Tendon yaralanmalarına ve eklem çıkıklarına eşlik edebilecek avülsiyon kırıkları, direkt grafilerle tespit edilebilir. Meydana gelebilecek bağ yaralanmalarının şiddetine göre, el ve parmak yumuşak doku yaralanmalarında konservatif veya cerrahi tedavi uygulanabilir. El ve parmak fonksiyonlarının yaralanma sonrası geri kazanılması amacı ile erken mobilizasyon ve rehabilitasyon da önemlidir.

Anahtar sözcükler: Jersey parmağı; mallet; radial kollateral; kuğu boynu deformitesi; ulnar kollateral.

Soft tissue injuries of the finger are important both functionally and in respect to clinical outcomes, due to the complex anatomy of the hand and challenging diagnosis in the routine clinical examination. Epidemiological studies have shown that soft tissue injuries of the hand and wrist account for 3% to 25% of the all sports-related injuries. Physical examination with a detailed history of the patient is essential in the evaluation of finger injuries. The mechanism of the trauma is helpful to predict the severity of the pathology. Soft tissue injuries of the hand or finger may develop due to acute trauma or overuse. The incidence of such injuries is higher in sports including volleyball, handball, basketball, boxing, climbing and winter sports. In the initial evaluation, deformity in the finger joint, impaired circulation, posture of the finger, sensory loss, edema, skin color changes and dysfunction should be documented and individual systematic assessment should be performed for each finger. Direct X-ray imaging is useful to detect avulsion fractures associated with tendon injuries or joint dislocations. Soft tissue injuries of the hand or finger can be managed by conservative or surgical treatment, depending on the severity of the ligament injury. Early mobilization and rehabilitation are also essential to achieve functional status.

Key words: Jersey finger; mallet; radial collateral; swan neck deformity; ulnar collateral.

Spor yaralanmalarında, yaralanma sırasında parmakların hangi pozisyonda olduğu belirlenmelidir.^[1] Hastanın hangi spor dalı ile uğraştığı, önceki parmak yaralanmaları ve varsa parmak kaybı not edilmelidir. Muhtemel bir kesi riski tendonların retraksiyonuna yol açabileceği için muayene nötral pozisyonda yapılmalıdır.^[1,2]

Genel parmak muayenesinde devaskularizasyonun miktarı, derinin durumu, parmakların postürü, deformite ve kanamanın varlığı kaydedilmelidir. İki taraflı kuvvet kontrol edilmelidir.^[1,2] Hasta yumruğunu sıkıtiğinde orta ve distal falanksların oryantasyonu gözlenmelidir. Yumruk yapılıncı hastanın parmak uçları bir araya gelir. Başparmağın ucu diğer dört parmağın

ucuyla temas halindedir. Bu kabaca median, ulnar ve radial sinir motor fonksiyonunun normal olduğunu gösterir. Tutma fonksiyonu mutlaka test edilmelidir.^[1,2] Hasta başparmakla işaret parmağı arasına konan gazete kağıdını sıkıca tutar. Kuvvetsizlik median sinir veya ulnar kollateral bağ ayrılmasını gösterir, yaralanmanın değerlendirilmesi mekanizmaya bağlıdır.^[3]

Sinir testinin parmak yaralanmalarında yapılması gerekmektedir. Median sinir testinde başparmağın distal falanksı dirence karşı fleksiyona getirilir. Hasta opozisyon yapabiliyorsa median ve ulnar sinir fonksiyonu normaldir.^[3] Ulnar sinir testinde parmaklar ayrılır ve dirence karşı hastanın onları bir araya getirmesi istenir. Hipotenar kaslar test edilir, parmaklar uzatılır ve hareketlerine bakılır.^[3] Duyu testi iki nokta ayrımı ile belirlenir. Sağlam ve yaralı el karşılaştırılmalıdır. Duyu defisiti potansiyel digital arter laserasyonunu düşündürür. Çünkü digital sinir ile ikisi yakın seyredir. Tendonların fonksiyonu değerlendirilirken her tendonun dirence karşı hareketine bakılır ve sağlam elle karşılaştırılır. Her parmak ayrı ayrı değerlendirilmelidir.^[4]

Parmak ezilme yaralanmaları daha çok parmak ucuna ve distal interfalangeal (DİF) eklemlere yönelik oluşan direkt darbe yaralanmalarıdır.^[4] Tendonlarda ve bağlarda yırtık veya zedelenme, distal falangeal eklemlerde çıkık veya yarı çıkık oluşmaktadır. Bağların yaralanması durumunda, yaralanmanın olduğu kısımda hastanın ağrısı olmakta ve eklem yaralanma yönün tersine sublukse olmaktadır. Distal interfalangeal eklem, distal falanks ve orta falanks ve proksimal interfalangeal (PİF) eklemi içeren lezyonlara örnekleri aşağıda verilmiştir.

Santral slıpl yaralanması ve düğme iliği deformitesi

Santral slıplın PİF eklem seviyesinde travma ile zedelenmesi sonucunda lateral bantlar ve volar slıpl PİF'de fleksiyon ve DİF eklem seviyesinde hiperekstansiyon oluşmaktadır. Tedavisinde PİF eklem ekstansiyonda DİF eklem serbest bırakılarak atelleme uygulanır. Diğer bir opsiyon da santral bandın cerrahi rekonstrüksiyonudur. Ciddi ve gecikmiş yaralanmalarda ise PİF füzyon veya eklem artroplastisi uygulanabilmektedir.^[1]

Parmak DİF eklem Mallet yaralanması

Mallet parmağı distal falanksta ekstansör tendon rüptürüdür. Fleksör digitorum profundusun (FDP) baskın hale gelmesiyle DİF eklemde fleksiyon deformitesi gelişir.^[5] Tendon kemik yapışma yerinden kopar veya kemik parça ile kırık oluşur. Minör travma sonucu oluşmaktadır. Distal interfalangeal eklemde minimal ağrı ve ödem oluşur. Tedavisinde DİF eklemle mutlak

sekiz hafta süre ile ekstansiyonda atelleme yapılmaz. Eğer kemikte avülzyon kırığı varsa erken spora dönüş için öncelikle cerrahi tespit tercih edilebilir.

Distal falanks fleksör tendon yaralanması (Jersey parmağı)

Distal interfalangeal eklem zorlayıcı ekstansiyon hareketi sonrası daha çok FDP ve sıklıkla fleksör digitorum superfisialisin (FDS) kemik yapışma yerinden kopması sonucu oluşmaktadır. Öyküde ekstansiyon yaralanması vardır. Sublimis testinin pozitif olması FDS, profundus testinin pozitif olması FDP rüptürünü göstermektedir.^[6] Parmağın direkt filmi çekilerek avülzyon kırığı olup olmadığı saptanmalıdır. Kopma ve kırıklarda primer cerrahi tamir gereklidir. Kronik yaralanması olan sporcularda ilgilendiği spor dalına uygun ise DİF füzyonu diğer bir seçenektir.^[4,6]

Kuğu boynu deformitesi

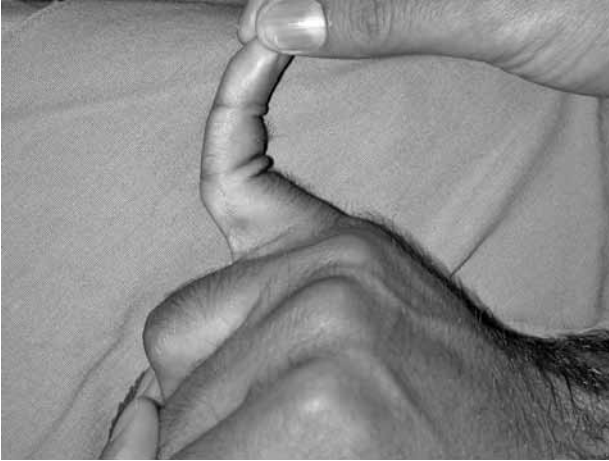Fleksör digitorum profundus rüptürü ve volar plak yaralanması sonrası oluşmaktadır. Bu yaralanma sonucunda lateral bantlar dorsale sublukse olmaktadır. Bu yarı çıkık PİF eklemlerde hiperekstansiyona, DİF eklemlerde hiperfleksiyona neden olmaktadır. Sıklıkla travma, daha az sıklıkla romatoid artrit ve spastisite sonucu oluşmaktadır.^[6] Travma sonucu oluşan erken yaralanmalarda DİF ve PİF eklemle nötral pozisyonda atelleme yapılmaktadır. Geç yaralanmalarda ise cerrahi tedavi ve gerekirse rekonstrüksiyon yapılmaktadır.^[6]

Distal interfalangeal eklem kollateral bağ yaralanması

Ulnar ve radial kollateral bağ zedelenmesi sportif aktivite ve özellikle kayak yaralanması sonucu zorlayıcı radial veya ulnar deviasyon sonucu oluşmaktadır. Eklemde ödem ve yaygın şişlik vardır.^[2] Eklem genellikle instabildir. Parmak stres görüntülemelerinde avülzyon kırıkları görülebilmektedir. Yaralanma komplet veya inkomplet olabilir. Eklem stres testi ayrımı sağlamaktadır. İnkomples yaralanmalarda 2-4 hafta atelleme ile tedavi yeterlidir.^[2] Komplet yaralanmalarda ise direkt tamir veya rekonstrüksiyon cerrahi si gerekmektedir.

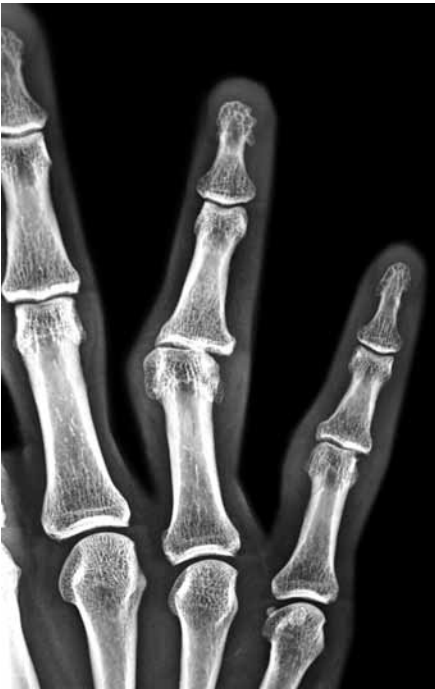Proksimal interfalangeal eklem yaralanmaları

Proksimal interfalangeal eklem el fonksiyonu için yüksek öneme sahiptir. Yaralanmalar sonrası rehabilitasyon safhasında en çok sorun oluşturan eklemdir.^[1] Modern literatürde PİF yaralanmalarının tedavisinde eklemle tespiti ve sonrasında erken hareket temeldir. Hiperekstansiyon ve aksiyel kompresyon bu eklemde dorsal çıkık veya kırıklı çıkığa neden olur (Şekil 1). Orta falanks eklem yüzü



Şekil 1. Hiperekstansiyon yaralanması sonrası görülen proksimal interfalangeal eklem çıkığı olan hastanın resmi.

volar dudağının %40'ından fazlasını ilgilendiren kırıklı çıkıklar sıklıkla yan bağlarda da yırtığa neden olur. Bu yaralanmalarda kırık iyileşse bile rezidüel instabilite kalabilmektedir (Şekil 2, 3). Basit çıkıklarda altı hafta süre ile sargılama yeterlidir. Proksimal interfalangeal eklemden yan bağ yaralanması sonrası iyileşmenin 4-6 ay sürebileceği ve rezidüel eklem şişliği kalabileceği unutulmamalıdır. İnstabil PİF çıkıkları ve kırıklı çıkıklarında eğer kırık orta falanks eklem yüzü volar dudağının %30'undan fazlasını ilgilendiriyorsa ve redüksiyon devamlılığı için 30



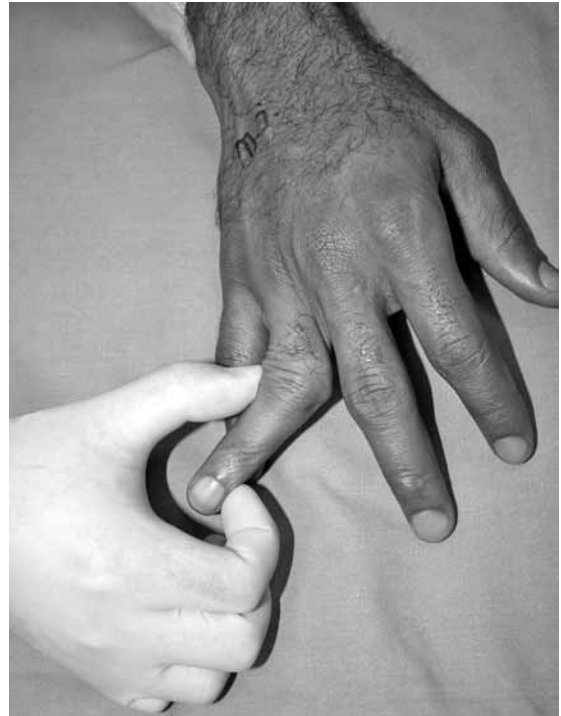Şekil 2. Proksimal interfalangeal eklem çıkıklarının çoğuna orta falanks tabanında oluşan eklem içi kırık ve yan bağ yaralanması eşlik etmektedir.

dereceden fazla eklem fleksiyonu gerekiyorsa cerrahi müdahale uygundur. Cerrahi seçenekler içinde açık redüksiyon internal tespit, eklem ekstansiyonunu önleyen dorsal Kirschner teli (K-teli) ve volar plak artroplastisi sayılabilir. Bu hastalarda eğer eşlik eden yan bağ yetmezliği varsa kemik çapası ile tamir tedaviye eklenmelidir (Şekil 4).

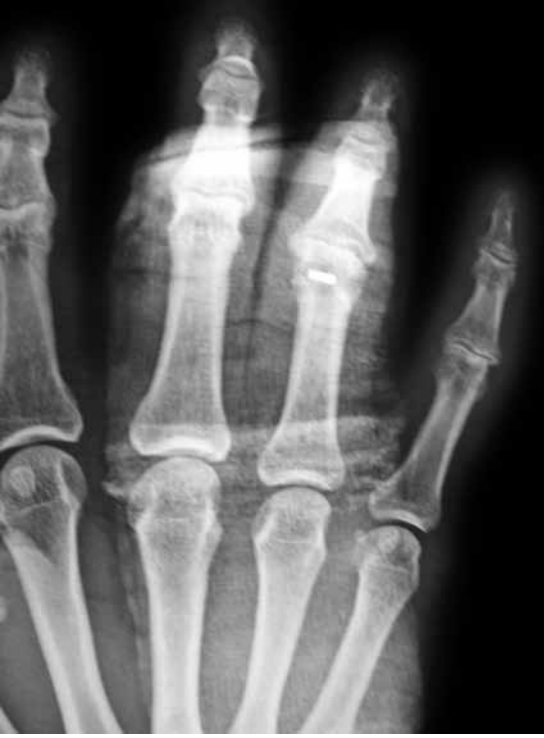Metakarpofalangeal eklem yaralanmaları

Metakarpofalangeal (MF) eklem yaralanmaları sporcularda düşme sonrası sık olarak görülmektedir.^[6] Bu tür yaralanmalarda izole MF eklem çıkıklarında kapalı redüksiyon öncelikle denenmektedir. Ancak proksimal falanksın metakarp üzerinden dorsale çıktığı durumlarda kapalı redüksiyon mümkün olmayabilir. Volar plağın araya girmesi veya metakarp başının fleksör tendon ve radial lumbrikal arasında sıkışması (düğme deliği - buton holding) MF eklem dorsale çıkığının yerleştirilmesini imkânsızlaştırır. Eklem redüksiyonu açık dorsal yaklaşımla ekstansör tendonu ikiye ayırarak ve volar plağı dikine keserek yapılmaktadır. Volar girişimle yapılan redüksiyonda ise A1 pulley'e gevşetme yapılarak metakarp başına, lumbrikale ve fleksör tendonlara ulaşılır fakat bu yaklaşımda digital siniri zedelememeye dikkat edilmelidir.^[6]

Metakarpofalangeal eklemlerde özellikle başparmaklarda ulnar ve radial yan bağların yaralanması



Şekil 3. Bu tip proksimal interfalangeal eklem çıkığı olan hastanın rezidüel instabilitesi.



Şekil 4. Aynı hastanın kemik çapası kullanılarak yapılan bağ rekonstrüksiyonu.

sık görülür. Kısmi bağ yırtığı veya kaymamış, sıyrılarak kopmuş avülzyon kırığı ile çok az kaymış kollateral bağ için yalnızca immobilizasyon tedavisi yeterli olabilir. Yırtılan bağ elle palpe edilebilir. Metakarpofalangeal eklemin ekstansiyonda iken ulnar zorlama testi ile 35 dereceden fazla esnemesi bağ yırtığını göstermektedir. Çoğu durumda spora erken dönme için kemik çapa veya çekme (pull-out) dikişleri ile tamir artan sıklıkla önerilmektedir.^[6]

BAŞPARMAK YUMUŞAK DOKU YARALANMALARI

Başparmağın, elin fonksiyonunda yeri doldurulamayacak bir önemi vardır. Kavrama ve sıkma gibi hareketler, elin temel becerileri arasındadır ve becerilmeleri başparmağın ince hareket yeteneğine bağlıdır. Bu ince hareket yeteneğinde özgün bir anatomi, stabilite ve hassasiyet rol oynar.

Başparmak hareketi, interfalangeal (İF), MF ve karpometakarpal (KMK) eklemler sayesinde meydana gelir. Bu kombine hareketler arasında, fleksiyon, ekstansiyon, abduksiyon, adduksiyon, pronasyon ve supinasyon vardır.^[7] Başparmak hareket açıklığı bireyler arasında oldukça farklı değerlere sahiptir, 5 ila 100 derece arasında fleksiyon-ekstansiyon aralıkları görülebilir.^[8] Metakarpofalangeal eklemin diartrodial, mente-

şe tarzında bir eklemdir ve stabilitesinin büyük kısmı yumuşak dokulara bağlıdır.^[9] Metakarpofalangeal eklemin stabilitesinde rol oynayan başlıca anatomik yapılar arasında; kollateral bağlar (ulnar-radial), aksesuar kollateral bağlar, volar plak ve kapsül sayılabilir. Başparmak diğer parmaklardan farklı olarak hem fleksiyon hem de ekstansiyon hareketi sırasında, ulnar ve radial deviasyonlara karşı koyabilmek için sıkı olmak zorundadır.^[10] Başparmak İF eklemin menteşe tarzında bir eklemdir ve stabilitesinde öncelikle kollateral bağlar, aksesuar kollateral bağlar, volar plak ve kapsül rol alır. Kollateral bağlar genel olarak ulnar ve radial kenar desteklerini sağlarken volar plak ise hiperekstansiyona engel olur. Çevre tendonlar ise bu sistemin dinamik stabilitesinde rol oynarlar.

Başparmak yaralanmaları özellikle parmağın avuç içinden açık pozisyonda durduğu aktiviteler sırasında meydana gelmektedir. Sportif faaliyetler veya günlük yaşam sırasında açık parmak üzerine düşmek, top veya benzeri cisimlerin direkt çarpması veya başparmağın biryere takılması sonucunda yumuşak doku yaralanmaları ortaya çıkmaktadır. Sık karşılaşılan başparmak yumuşak doku yaralanmaları arasında; MF kollateral yaralanmaları, MF eklemin çıkıkları ve ekstansör tendon yaralanmaları sayılabilir.

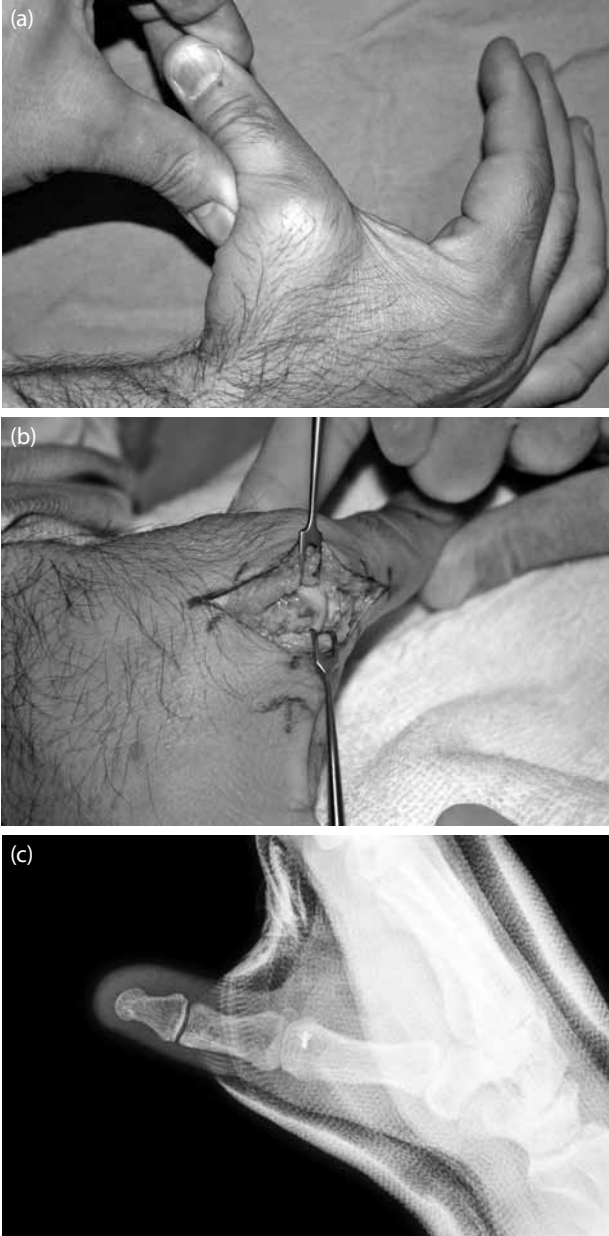
Metakarpofalangeal eklemin kollateral bağ yaralanmaları

Başparmak kavrama hareketleri sırasında avuçtan uzaklaştığında ulnar ve radial streslere maruz kalır. Bu planda gelen kuvvetlere karşı koyan temel yapılar ulnar ve radial kollateral bağlardır. Her iki bağın da yaralanabilme olasılığına karşın, genel olarak ulnar kollateral bağ yaralanmaları radial kollateral bağ yaralanmalarına göre 10 kat daha fazla görülür.^[11]

Ulnar kollateral bağ (UKB) yaralanmaları

Ulnar kollateral bağ başparmağın ani abduksiyon hareketi ile yaralanır ki bu genellikle açık başparmak üzerine darbe veya düşme ile meydana gelmektedir.^[9] Akut yaralanmalar literatürde öncelikle kayakçılarda düşme sonrasında tanımlandığı için "Skier's thumb" olarak adlandırılmıştır.^[9] Kronik zeminde ani travma olmaksızın tekrarlayan zorlanmalar sonucunda olan yaralanmalar ise ilk olarak İskoç av korucularında izlenmiş ve "Gamekeeper's thumb" olarak adlandırılmıştır. Ulnar kollateral bağ sıklıkla distal yapışma yerinden koparken, proksimal veya orta kısım yaralanmaları da izlenebilir.^[9] Klinik olarak ödem, ekimoz ve ulnar kenarda hassasiyet sık bulgulardır. Palpasyonla metakarp boynunda ulnar kenarda kitle palpasyonu, "Stener lezyonu" olarak bilinen ve bağın komplet rüptürü sonrasında

aponevroz dışında tuzaklanması sonucu ortaya çıkan özel bir durumdur.^[12] Eşlik edebilecek kırıklar nedeni ile mutlak direkt grafi değerlendirmelere eklenmelidir. Direkt grafi sonrasında stres testleri ile bağ yaralanma derecesi kontrol edilir. Gerek duyulursa stres grafileri veya lokal anestezi ile muayene genişletilebilir. Metakarpofalangeal eklem ekstansiyonda ve 30 derece fleksiyonda yapılan stres muayenesinde 30 derecenin üzerinde laksite, "end point" hissedilmemesi veya sağlam taraf ile arada 15 derecenin

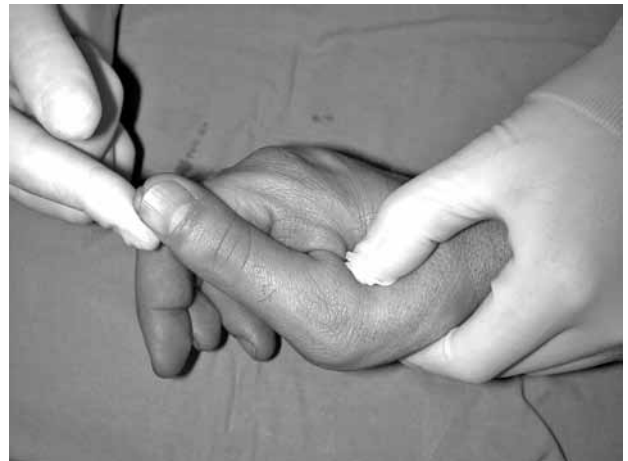

Şekil 5. (a) Anestezi altında sağ el başparmak ulnar kollateral stres muayenesinde belirgin instabilite izlenmekte. **(b)** Ameliyat sırasında ulnar kollateral bağın total rüptürü. **(c)** Aynı hastada mini kemik çapası ile tespit sonrası grafi kontrolü.

üzerinde fark olması tam yırtık lehine bulgulardır (Şekil 5).^[9] Kısmi yırtıkların konservatif tedavi ile sonuçları başarılıdır. Dört haftalık alçı veya atel ile mutlak immobilizasyon takibinde kontrollü olarak aktiviteye dönüş ve hareket açıklığı egzersizlerine başlanır. Komplet rüptürlerde ise konservatif tedavinin sonuçları başarısız olabilmektedir.^[13] Bu nedenle cerrahi tamir endikasyonları içerisinde sayılabilir (Şekil 5). Cerrahi tamir seçenekleri arasında direkt kemik çapa tespitleri ve çekme dikişleri sayılabilir. Kronik olgularda ise bağ rekonstrüksiyonu gerekebilmektedir.

Radial kollateral bağ (RKB) yırtıkları

Radial kollateral bağ yaralanmaları, açık parmak üzerine düşülmesi veya top çarpması gibi durumlarda MF eklemin adduksiyona zorlanması sonucunda oluşur.^[10] Radial kollateral bağ metakarp başından, proksimal falankstan veya orta kısmından yırtılabilir. Farklı çalışmalarda değişik sonuçlar olmasına karşın proksimal RKB yaralanmaları daha sık izlenmektedir.^[14] Dorsal kapsüler yaralanmalar tabloya eşlik edebilir. Klinik olarak ödem, ekimoz ve dorsoradial kenarda hassasiyet sık bulgulardır. Eşlik edebilecek kırıklar nedeni ile mutlak direkt grafi değerlendirmelere eklenmelidir. Direkt grafi sonrasında stres testleri ile bağ yaralanma derecesi kontrol edilir. Gerek duyulursa stres grafileri veya lokal anestezi ile muayene genişletilebilir. Metakarpofalangeal eklem ekstansiyonda ve 30 derece fleksiyonda yapılan stres muayenesinde 30 derecenin üzerinde laksite, "end point" hissedilmemesi veya sağlam taraf ile arada 15 derecenin üzerinde fark olması tam yırtık lehine bulgulardır (Şekil 6). Eşlik edebilen 3 mm'den fazla palmar yarı çıkıklarda tam yırtık lehine değerlendirilmelidir.^[10] Kısmi yırtıklar alçı veya fonksiyonel ateller ile tedavi edilirken, tam



Şekil 6. Anestezi altında sağ el başparmak radial kollateral stres muayenesinde belirgin instabilite izlenmekte.

yırtıklar cerrahi endikasyon içinde sayılabilir. Akut olgularda primer tamir kemik çapa tespiti ile yapılabılırken, kronik olgularda yumuşak doku ilerletmeleri veya rekonstrüksiyonlar uygulanabilir.

Metakarpofalangeal eklem çıkıkları

Metakarpofalangeal eklem çıkıkları hiperekstansiyona bağlı olarak en sık dorsale doğru olurken, nadiren direkt travmaya bağlı olarak volar çıkıklarda izlenebilir.^[11] Dorsal çıkıklarda özellikle volar plak yaralanır, eşlik eden rotasyonel kuvvetler varlığında radial veya ulnar kollateral bağlar da yaralanabilir. Çıkık, falanks ve metakarp başı kontağının devam ettiği basit tipte veya kontağın tamamen kaybolduğu kompleks tipte izlenebilir. Hastalarda çoğunlukla eklem çevresinde ödem, ekimoz ile birlikte eklemde deformasyon ve hareket kısıtlılığı izlenir. Klinik değerlendirmede damar ve sinir muayenesi mutlaka yapılmalıdır. Direkt grafiler yardımı ile çıkık tipi ve eşlik eden muhtemel kırıklar tespit edilir. Basit çıkıklar, lokal bloklar yardımı ile kapalı olarak redükte edilebilir. Tercih edilen redüksiyon manevrası metakarp boynunun palmardan dorsale doğru hassas bir şekilde ittirilmesidir.^[15] Redüksiyon sonrasında genellikle eklem stabil olarak izlenir. Redüksiyon sonrasında kollateral bağlar mutlaka stres testleri ile değerlendirilmelidir. İki ila üç hafta hafif fleksiyonda immobilizasyon takibinde rehabilitasyona geçilebilir. Kompleks çıkıklarda ise sesamoid veya yumuşak doku interpozisyonu nedeni ile kapalı redüksiyon şansı azalmıştır.^[16] Dorsal yaklaşım, açık redüksiyonda kullanılabilen güvenli bir tekniktir.^[17] Volar çıkıklar daha nadir olmakla birlikte, bu çıkıklarda genellikle dorsal kapsül yaralanmasına eşlik eden kollateral bağ yaralanmaları da vardır ve cerrahi tedavi gereksinimi dorsal çıkıklara oranla daha fazladır.^[15]

Ekstansör tendon yaralanmaları, "Mallet thumb"

Diğer parmaklarda oldukça sık karşılaşılmamasına rağmen başparmağın ekstansör tendon yaralanması çok nadir bir durumdur.^[18] Klasik olarak aktif ekstansiyondaki İF eklem fleksiyona zorlanması sonucunda ekstansör polllis longus tendonu distal yapışma yerinden kopar ve "Mallet thumb" tablosu oluşur. Nadir izlenen bu tabloda az sayıda çalışmada konservatif tedavi ile iyi sonuçlar bildirilmiştir. Konservatif tedavide sekiz hafta süre ile İP eklem ekstansiyon ateli önerilmektedir.^[19]

KAYNAKLAR

1. Bindra RR, Foster BJ. Management of proximal interphalangeal joint dislocations in athletes. *Hand Clin* 2009;25:423-35.
2. Jupiter JB, Hastings H 2nd, Capo JT. The treatment of complex fractures and fracture-dislocations of the hand. *Instr Course Lect* 2010;59:333-41.
3. Johnson JW, Culp RW. Acute ulnar collateral ligament injury in the athlete. *Hand Clin* 2009;25:437-42.
4. Tuttle HG, Olvey SP, Stern PJ. Tendon avulsion injuries of the distal phalanx. *Clin Orthop Relat Res* 2006;445:157-68.
5. Smit JM, Beets MR, Zeebregts CJ, Rood A, Welters CF. Treatment options for mallet finger: a review. *Plast Reconstr Surg* 2010;126:1624-9.
6. Morohashi A, Takase K. Triple joint injuries of the same digit. *Orthopedics* 2009;32.
7. Hollister A, Giurintano DJ. Thumb movements, motions, and moments. *J Hand Ther* 1995;8:106-14.
8. Ritting AW, Baldwin PC, Rodner CM. Ulnar collateral ligament injury of the thumb metacarpophalangeal joint. *Clin J Sport Med* 2010;20:106-12.
9. Johnson JW, Culp RW. Acute ulnar collateral ligament injury in the athlete. *Hand Clin* 2009;25:437-42.
10. Edelstein DM, Kardashian G, Lee SK. Radial collateral ligament injuries of the thumb. *J Hand Surg [Am]* 2008;33:760-70.
11. Glickel SZ, Barron OA, Catalano LW. Dislocations and ligaments injuries in the digits. In: Green DP, Hotchkiss RN, Pederson WC, editors. *Green's operative hand surgery*. 5th ed. Philadelphia: Elsevier; 2005. p. 367-73.
12. Stener B. Displacement of the ruptured ulnar collateral ligament of the metacarpophalangeal joint of the thumb: a clinical and anatomical study. *J Bone Joint Surg [Br]* 1962;44:869-779.
13. Dinowitz M, Trumble T, Hanel D, Vedder NB, Gilbert M. Failure of cast immobilization for thumb ulnar collateral ligament avulsion fractures. *J Hand Surg [Am]* 1997;22:1057-63.
14. Coyle MP Jr. Grade III radial collateral ligament injuries of the thumb metacarpophalangeal joint: treatment by soft tissue advancement and bony reattachment. *J Hand Surg [Am]* 2003;28:14-20.
15. Atkinson RE. Athletic injuries of the adult hand. In: DeLee JC, Drez D, Miller MD, editors. *Orthopedic sports medicine*. Vol. 2, 3rd ed. Philadelphia: Saunders; 2009. p. 1379-404.
16. Inoue G, Miura T. Locked metacarpo-phalangeal joint of the thumb. *J Hand Surg [Br]* 1988;13:469-73.
17. Bohart PG, Gelberman RH, Vandell RF, Salamon PB. Complex dislocations of the metacarpophalangeal joint. *Clin Orthop Relat Res* 1982;208-10.
18. Din KM, Meggitt BF. Mallet thumb. *J Bone Joint Surg [Br]* 1983;65:606-7.
19. De Smet L, Van Ransbeeck H. Mallet thumb. *Acta Orthop Belg* 2003;69:77-8.