



El bileği karpal instabilitesine neden olan spor yaralanmaları

Carpal instability of the wrist due to sports injuries

Akın Üzümcügil, Gürsel Leblebicioğlu, Mahmut Nedim Doral

Hacettepe Üniversitesi Tıp Fakültesi Ortopedi ve Travmatoloji Anabilim Dalı, Ankara

Spor aktiviteleri sırasında el ve el bileği yaralanmalarıyla sıkça karşılaşmaktadır. Tüm spor yaralanmaları içerisinde, heterojen el ve el bileği yaralanmalarının tahmini insidansı %3 ila %9 arasındadır. Karpal kemik kırıkları, kırıklı-çıkıkları, bağ yaralanmaları; hem akut hem de kronik aşırı kullanım sendromlarında, karpal instabilite ile sonuçlanmaktadır. Bu nedenle karpal instabiliteğin tanı ve tedavileri, sporcuların ilerideki kariyerlerinin devamında büyük önem taşımaktadır.

Anahtar sözcükler: Sporcu; karpal instabilite; spor yaralanması.

Hand and wrist injuries are common during sports activities. The estimated incidence of heterogeneous hand and wrist injuries in athletes is about 3% to 9%. Carpal bone fractures, fracture and dislocations, ligament injuries, and thereby resulting carpal instability represent a spectrum of injuries to the wrist both in the acute setting and chronic overuse syndromes. Therefore, the diagnosis and treatment of carpal instability are of utmost importance for the athlete, as this condition may have an adverse effect on the athlete's future career.

Key words: Athletes; carpal instability; sports injuries.

Tüm spor yaralanmaları içerisinde heterojen el ve el bileği yaralanma insidansı %3-%9 arasında bildirilmektedir. El bileğinde karpal instabilite oluşturan spor yaralanmaları da bu grup içerisinde büyük bir bölümü oluşturmaktadır.^[1]

Bir kişinin el bileği işlevleri sırasında radius, karpal kemikler ve metakarplar arasındaki olağan yük aktarımı (kinetik) ve hareketin sağlanmasındaki yeteneğinin (kinematik) bozulması karpal instabilite olarak tanımlanır. Karpal kemiklerdeki kötü dizilim (malalignment) veya karpal kemiklerdeki işlev bozukluğu (disfonksiyon) her zaman karpal instabilite oluşturmayabilir. Bu yüzden, karpal instabilite tanısının konulabilmesi için, bu kişinin işlevleri sırasında ortaya çıkan fonksiyonel yakınmaları olmalıdır.^[2]

El bileği iskeleti (carpus), proksimal ve distal olmak üzere iki sıra üzerine dizilmiş sekiz kemikten meydana gelir. Proksimal sırada dıştan içe olmak üzere, os scaphoideum, os lunatum, os triquetrum ve os pisiforme bulunmaktadır. Bunlardan os scap-

hoideum, os lunatum ve os triquetrum aralarındaki eklemler aracılığıyla birleşerek konveksliği yukarıya doğru bakan elips şeklinde bir eklem yüzü meydana getirir (Bu bölge, direkt grafide Gilula çizgisi olarak tanımlanır). Bunun yanında, yalnız os scaphoideum ile os lunatum, distal radiusun facies articularis carpeae adı verilen eklem yüzü ile temas etmektedir. Os triquetrum ile ulna'nın distal ucu arasında üçgenli fibrokırdak kompleks bulunmaktadır. Os pisiforme ise palmar tarafta os triquetrum'un üzerine oturmuş durumdadır ve eminentia medialis adı verilen el bileğinin palmar yüzünün iç tarafında görülen kabartıyı oluşturur. El bileği kemiklerinin distal sırasını, dıştan içe olmak üzere, os trapezium, os trapezoideum, os capitatum ve os hamatum oluşturur. Bu kemiklerin distal yüzleri metakarpal kemikler ile eklem yapar.^[3]

El bileğinin bağları yoğun bir yapı oluşturmakta ve eklem kapsülünü güçlendirmektedir. Yerleşim ve yapılanma itibarıyla el bileğinde dört bağ grubu

ayırt edilmektedir. Bu bağ grupları; önkol ile karpal kemikler arasındaki bağlar (örneğin; ligamentum radiocarpalia); karpal kemikler arasındaki bağlar (örneğin; ligamentum intercarpalia-scapholunate interosseous ligament, lunotriquetral interosseous ligament); karpal kemikler ile metakarpal kemikler arasındaki bağlar ve metakarpal kemiklerin temelleri arasındaki bağlar olarak sınıflandırılır.^[4]

El bileğindeki stabilite, karpal kemiklerin uzaysal anatomik eklemeleşme biçimleri ve kemikler arasındaki bağlar aracılığıyla sağlanmaktadır. El bileğinde kompresif (basınç) yüklenmeleri kemikler boyunca aktarılırken, tensil (gerilme) kuvvetleri bağlar aracılığı ile aktarılır. Bununla birlikte el bileğindeki bağlar birincil stabilizatörlerdir.^[2]

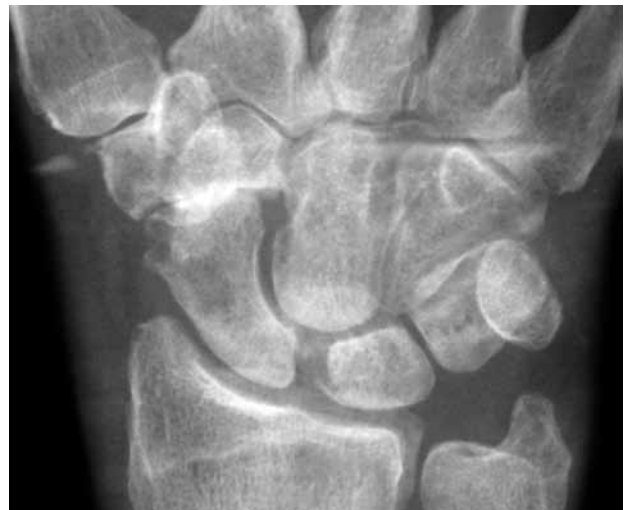El bileği karpal instabiliteilerinin sınıflamaları oldukça kompleks biçimde yapılmaktadır. Kullanım kolaylığı açısından, Dobyns'in sınıflaması klinisyene yol gösterici özellikte ve kolay hatırlanabilen bir sınıflamadır.^[5] Öncelikle sınıflamadaki tanımları açıklayacak olursak; el bileği proksimal sırada os scaphoideum ile os lunatum arasındaki (scapholunate interosseous ligament) veya os lunatum ile os triquetrum arasındaki (luno-triquetral interosseous ligament) bağın kopması veya yetmezliği sonucu meydana gelen karpal instabiliteye disosiyatif karpal instabilite (CID; carpal instability dissociative) adı verilmektedir. (Diğer bir açıklama ile aynı sıradaki kemikler arasındaki instabiliteyi tarif etmektedir. Örneğin; skafolunat disosiasyon). El bileği proksimal sırası ile distal sırası arasındaki ekleme veya proksimal sıra ile radius/ulna arasında ulnar translokasyon sonucu meydana gelen karpal instabiliteye disosiyatif olmayan karpal instabilite (CIND; carpal instability non-dissociative) adı verilmektedir. (Diğer bir açıklama ile radiokarpal veya midkarpal eklemeleşme oluşan yaralanmaları tanımlamaktadır). El bileği perilunat instabiliteye ve diğer kompleks instabilitelere kombine karpal instabilite (CIC; carpal instability combined) adı verilmektedir. El bileği karpal kemiklerin dizilimini kötü yönde etkileyerek (örneğin; distal radius yanlış kaynaması) oluşan karpal instabiliteye adaptif karpal instabilite (carpal instability adaptive; CIA) adı verilmektedir. Bu sınıflamalardan ayrı olarak, Taleisnik karpal instabilite-leri statik ve dinamik olmak üzere ikiye ayırmıştır.^[6] Statik instabilite-lerde karpal patoloji direkt radyografik incelemelerde bulgu verirken, dinamik instabilite-lerde karpal patoloji ancak stres ile direkt radyografik incelemelerde bulgu verir (örneğin, skafolunat dinamik instabilitede ancak yumruk pozisyonu verilerek çekilmiş direkt radyografilerde os scaphoideum ve os lunatum arasındaki eklem mesafesindeki genişleme izlenebilir).

Os scaphoideum, os lunatum, os triquetrum'dan oluşan el bileği proksimal sırasına herhangi bir tendon yapışmamaktadır ve bu kemikler arasındaki stabilite eklem yüzeyleri ve skafolunat interosseöz bağ (SLIL), lunotriquetral interosseöz bağ (LTIL)'lar aracılığıyla sağlanmaktadır. Bu yapıya interkale segment (intercalated segment) adı verilmektedir.

Skafolunat interosseöz bağın yetmezliği ile os scaphoideum fleksiyona gelir. Os lunatum'un anterior yüzü dorsal yüzünden daha dar olduğundan os lunatum ekstansiyona gelmektedir. Bu sırada lunotriquetral interosseöz bağda da yetmezlik olmadığından os triquetrum da ekstansiyona gelmektedir. Bu olaya dorsal interkale segment instabilitesi (DISI; dorsal intercalated segment instability) adı verilmektedir. Direkt grafilerin lateral projeksiyonunda skafolunat açısı artmış (normalde 30°-60°) ve radyolunat açısı azalmıştır. Direkt grafilerin ön-arka projeksiyonunda eğer statik instabilite bulunuyorsa; os scaphoideum ile os lunatum arasındaki mesafede genişleme gözlenir (İngiliz komedi aktörü Terry Thomas'ın ön dişlerindeki aralığı hatırlatması nedeniyle bu görünüme Terry Thomas belirtisi adı verilmiştir, Şekil 1). Eğer dinamik instabilite bulunuyorsa bu belirtiyi gözlemek amacı ile stres grafileri alınmalıdır.^[6]

Skafolunat disosiasyonlar, raket sporlarında sıkça görülmektedir. Teniste kortta düşme sonucu veya squash'ta duvara çarpma sonucu oluşmaktadır. Bu sporların yanı sıra sistemik ligamentöz laksitesisi olan bireylerde de sıkça karşılaşılmakta ve artistik jimnastik yapan bireylerde bu patolojiye rastlanmaktadır.^[7]

Yaralanma sonrasında, el bileğinin radial tarafında ağrı ve şişlik gözlenir. Benzer yaralanma mekanizması



Şekil 1. Skafolunat aralığının 4 mm'nin üzerinde olduğu görülen bir olgunun ön-arka el bilek radyografisi.

ile oluşan direkt radyografilerde görülemeyebilen akut skafoïd kırığı ile karıştırılarak yanlış tanı ve tedavi uygulamaları sıkça yapılmaktadır. Bu gibi durumlarda özel direkt grafiler istenmelidir (örneğin; stres grafisi).

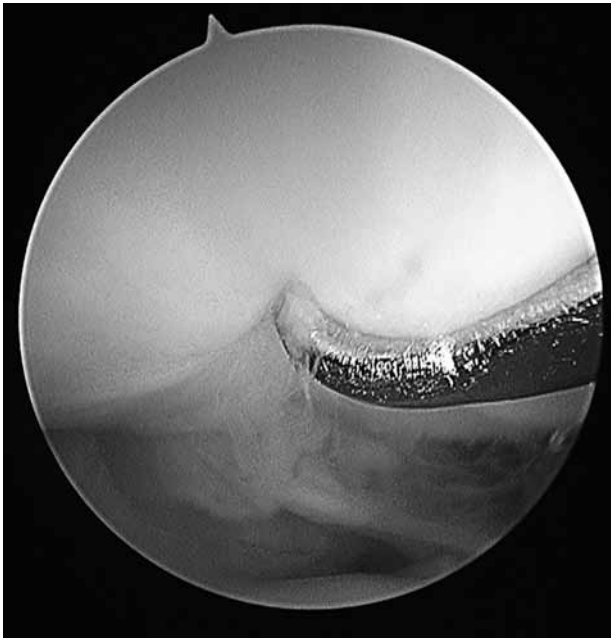
Eğer skafolunat disosiasyondan şüphe ediliyorsa ve yaralanan kişi fizik muayeneye izin veriyorsa Watson testi uygulanabilir.^[8] Watson testinde (skafoïd yer değiştirme testi); araştırmacı kendi başparmağını yaralanmış kişinin volar el bileği skafoïd tüberkülüne ve diğer dört parmağını yaralanmış kişinin el bileğinin dorsaline yerleştirir. Araştırmacı kendi diğer elinin yardımı ile yaralanmış kişinin el bileğini dorsifleksiyon ulnar deviasyon pozisyonundan volar fleksiyon-radial deviasyona getirirken yaralanan kişinin skafoïd tüberkülünü yukarıya doğru bastırır. Normal koşullarda skafoïd radial deviasyonda ekstansiyondan fleksiyona gider, fakat skafoïdin bu hareketi bu testte araştırmacı tarafından engellenir. Skafolunat instabilite varlığında, bu testin uygulanması ile skafoïd hem normal fizyolojik hareketi olan fleksiyon hareketini yapamadığından hem de bağ patolojisi olduğundan, distal radius dorsal köşesinden (karşı taraftan) sublukse olur ve araştırmacının hissedebileceği bir ses oluşturur. Eğer araştırmacı başparmağını skafoïd tüberkülünden kaldırırsa, skafoïd distal radius skafoïd fossasındaki yerine redükte olur ve yine araştırmacının hissedebileceği bir ses oluşturur.

Direkt grafilerin ön-arka projeksiyonunda, eğer os scaphoideum ile os lunatum arasındaki mesafe-

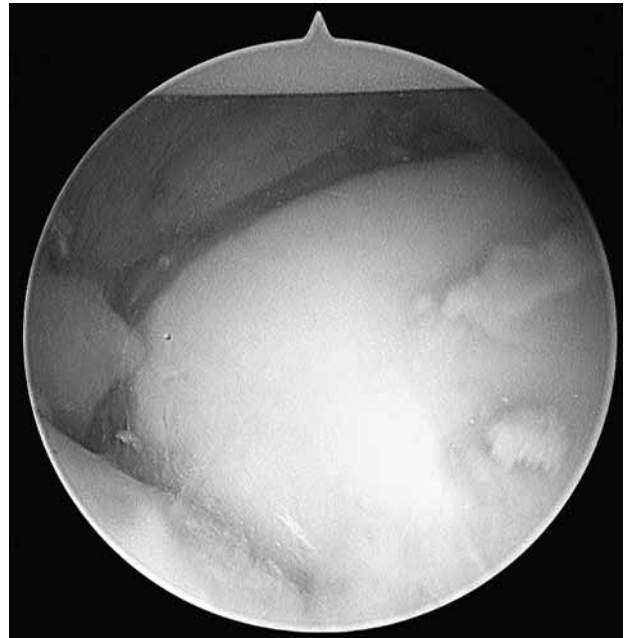deki genişleme 4 mm'nin üzerinde ise Terry Thomas belirtisi adı verilir. Os scaphoideum ile os lunatum arasındaki mesafedeki genişlemeyi belirginleştirmek amacı ile tam supinasyonda ve yumruk yapar pozisyonda direkt ön-arka grafi alınabilir. Skafolunat instabilitelerde os scaphoideum fleksiyonda durduğundan, direkt grafilerin arka-ön projeksiyonunda skafoïd yüzük belirtisi oluşur. İleri dönemlerde bu bölgede skafolunat ilerlemiş çökme (SLAC; scapholunate advanced collapse) şeklinde osteoartritik değişimler gözlenir.

Skafolunat interosseöz bağı değerlendirilmesinde artroskopik değerlendirme altın standarttır. Bağın hem direkt değerlendirilmesinin yapılabilmesi hem de dinamik testlerin işlem sırasında uygulanabilmesi nedeniyle çok değerli tanı ve tedavi yöntemidir. Skafolunat interosseöz bağı yapısal yaralanması en iyi radiokarpal eklemden görüntülenebilirken (Şekil 2), skafolunat instabilite en iyi midkarpal eklemden yapılan (el bileği proksimal-distal sıra arası) artroskopi ile karar verilir (Şekil 3). Midkarpal artroskopik değerlendirme ile Geissler bir sınıflama oluşturmuştur (Tablo 1).^[9]

Sporcularda uygulanacak tedavi yaklaşımı, yapılan spor tipine bağlı olarak çoğu kez cerrahidir. Tedavi yaklaşımı yaralanmanın akut ya da kronik olmasına göre belirlenir ve yaralanma sonrası ilk sekiz hafta kritik öneme sahiptir.^[6] Akut yaralanmalarda



Şekil 2. Skafolunat interosseal bağı radiokarpal eklemden değerlendirilmesi (Skafolunat interosseal bağı gevşemesi izlenmektedir).



Şekil 3. Skafolunat interosseal bağı midkarpal eklemden değerlendirilmesi (skafolunat aralığının genişlediği izlenmektedir).

Tablo 1. Geissler^[9] tarafından yapılan artroskopik skafolunat instabilite sınıflaması

Derece	Artroskopik bulgu
1	Skafolunat interosseöz bağın yapısal bozulması (atenüasyon)
2	Skafolunat alanda basamaklaşma, Skafolunat alanda artroskopik probun genişliğinden daha az genişleme
3	Skafolunat alanda basamaklaşma, Skafolunat alanda artroskopik probun genişliğinden daha fazla genişleme (probum skafolunat alanda os scaphoideum ve os lunatum arasında zorlanmadan döndürülmesi)
4	Skafolunat alanda basamaklaşma, Skafolunat alanda 2.7 mm'lik artroskopik kameranın mid-karpal alandan radiokarpal alana kolayca geçebilmesi

tedavi primer onarım ve ardından alçı ile tespittir. Yaralanmadan sonra sekiz hafta içerisinde eğer skafolunat eklem os scaphoideum ve os lunatum aralığında belirgin bir açılma gözlenmeksizin iyi redükte olmuş ise, yapılan spor tipine ve sporcunun yerine göre alçı ile immobilizasyon tedavisi uygulanabilir. Sekiz hafta içerisinde eğer os scaphoideum ve os lunatum aralığında belirgin bir açılma bulunuyor ve iyi redükte olmamışsa cerrahi tedavi ile primer bağ onarımı uygulanmalıdır.

Yaralanmış ve kopmuş skafolunat interosseöz bağ sekiz hafta sonra retrakte olur ve primer onarım bu noktadan sonra mümkün değildir. Bu yüzden redükte edilebilen ve herhangi eklem dejenerasyonu saptanmayan olgularda en azından kontrolsüz os scaphoideum fleksiyonunu engellemek amacıyla fleksör carpi radialis tenodezisi (Brunelli operasyonu) veya el bileği kapsülodezi (Blatt operasyonu) uygulanabilir. Redükte edilemeyen ve herhangi eklem dejenerasyonu saptanmayan olgularda ise füzyon ameliyatları düşünülmelidir (örneğin skafolunat füzyon ve skafokapitat füzyon gibi). Sporcularda uygulanacak kısıtlı füzyon ameliyatları, el bileği eklemde oluşturacağı hareket ve kuvvet kaybı nedeniyle yapılan spor tipi ve sporcunun beklentisine göre planlanmalıdır. Eklem dejenerasyonu saptanmış ise bu grup farklı bir kategori oluşturur. Bu gruba, skafolunat ilerlemiş çökme "SLAC" adı verilir. Skafolunat interosseöz bağın yetmezliği sonucu kontrolsüz os scaphoideum fleksiyonu meydana gelir. Distal radius scaphoid fossa eklem bölgesinde anormal yük aktarımı oluşur. Aynı zamanda os scaphoideum ve

os lunatum arasındaki açılma bölgesinden os capitatum proksimale doğru ilerlemektedir. Watson SLAC el bileğini üç evreye ayırmıştır (Tablo 2).^[10]

Skafolunat ilerlemiş çökme el bileği distal radius lunatum fossasında herhangi bir dejenerasyona yol açmamaktadır.

Her ne kadar DISI skafolunat disosiasyon sonrası izlenmekte ise de redükte edilmiş perilunat çıkıklar sonrasında, akut ayrılmış skafoid kırıkları sonrasında, skafoid yanlış kaynamalarında ve distal radius kırıkları sonrasında da izlenebilir. Bu patolojilerin ayırımında direkt radyolojik görüntüleme yararlanılır.

Lunotrikuetral interosseöz bağın yetmezliği ile os lunatum skafolunat interosseöz bağ aracılığıyla os scaphoideum ile birlikte fleksiyona gider. Bu sırada os capitatum da hiperekstansiyona gelerek os lunatumu fleksiyona zorlamaktadır. Bu olaya volar interkale segment instabilitesi (VISI; volar intercalated segment instability) adı verilmektedir. Ancak; in vitro çalışmalarda LTIL'nin tek başına yaralanmaları ile statik VISI oluşturulamamış, LTIL'nin yanı sıra dorsal radiotrikuetral, ulnotrikuetral ve trikuetrohamat bağların birlikte yaralanması ile VISI oluşturulabilmiştir. Aynı durum DISI için de geçerlidir. Sonuç olarak; DISI ve VISI instabilitelerinin oluşması için birden fazla bağ hasarı gerekmektedir. Direkt grafilerin lateral projeksiyonunda skafolunat açılma azalmıştır (normalde 30°-60°) ve direkt grafilerin ön-arka projeksiyonunda os lunatum ile os triquetrum arasındaki mesafede nadiren genişleme gözlenmektedir.^[6]

Lunotrikuetral interosseöz bağa bağlı instabilite herhangi bir osteoartritik patolojiye neden olmaz. Lunotrikuetral instabilite varlığında hastada el bileğinin ulnar bölgesinde ağrı ve hassasiyet bulunmaktadır. Lunotrikuetral interosseöz bağa bağlı instabiliteyi tespit etmek amacı ile lunotrikuetral ballotman testi kullanılır.^[8] Bu test hastanın dirsek eklemi fleksiyonda ve önkolu pronasyonda iken uygulanır. Bu testin amacı lunatum ve triquetrum kemiklerini birbirinden bağımsız olarak kontrol edebilmek ve bu kemiklerin birbirleri

Tablo 2. Watson ve Ballet^[10] tarafından yapılan SLAC el bileği sınıflaması

Evre	Radyografik görünüm
I	Radial stiloid ve distal skafoid bölgesinde dejenerasyon
II	Tüm distal radius eklem bölgesinde dejenerasyon
III	Os capitatum ve os lunatum eklem yüzünde dejenerasyon

arasında olan hareketleri test etmektir. Örneğin, hastanın sağ el bileğini test etmek amacıyla, hastanın sağ os triquetrumu araştırmacının sol baş parmağı ve sağ os pisiformisi araştırmacının sol işaret parmağı arasında tutulurken, hastanın os lunatumu araştırmacının sağ başparmağı ve sağ işaret parmağı ile tutulur. Araştırmacı triquetrum ve lunatum kemiklerini birbirlerinin tersi yönde ön-arka planda hareket ettirir. Normal bir bireyde çok az bir hareket veya rahatsızlık hissi oluşur. Eğer karşı el bileğine göre ciddi miktarda translasyon dikkati çekerse, lunotriquetral instabiliteye şüphelenilmelidir. Bu manevra hastada ağrı oluşturur veya sürtünme hissi ile sonuçlanırsa, hastanın semptomlarının lunotriquetral instabiliteye bağlı olabileceğini gösteren kuvvetli bir kanıt bulunmuş olur.

Direkt grafilerin lateral projeksiyonunda skafolunat açısı azalmıştır. Lunotriquetral interosseöz bağın değerlendirilmesinde artroskopik değerlendirme altın standarttır. Bağın hem direkt değerlendirilmesinin yapılabilmesi hem de diğer el bileği ulnar bölge patolojilerden ayırıcı tanı yapılabilmesi (örneğin, ulnarkarpal sıkışma) nedeniyle çok değerli tanı yöntemidir.

Literatürde lunotriquetral interosseöz bağa bağlı lunotriquetral instabiliteelerin cerrahi tedavisinde artroskopik debridman ve tespit, ekstansör karpı ulnaris'in kemik tünel oluşturularak uygulanan bağ rekonstrüksiyonu, lunotriquetral füzyon ve ekstrinsik bağların gerginliğini artırmak amacıyla ulnar kısaltma osteotomileri tanımlanmıştır.^[11] Sporcularda bu yaralanmalar için uygulanan lunotriquetral füzyon ameliyatları diğer kısıtlı füzyon ameliyatlarına göre daha iyi tolere edilebilir.

El bileği proksimal sırası ile distal sırası arasındaki eklemde (midkarpal) yaralanma sonucu meydana gelen karpal instabiliteye disosiyatif olmayan karpal instabilite adı verilmektedir. Travma veya ligamentöz laksisite sonrası kendiliğinden oluşabilir. Dorsale, volare veya her iki yöne instabilite gelişebilir. El bileği karpal kemiklerin dizilimini kötü yönde etkileyen, örneğin; distal radius yanlı kaynaması gibi adaptif karpal instabilite patolojiler sonrasında da oluşabilmektedir.

Midkarpal instabilite varlığında hastada el bileğinin ulnar midkarpal bölgesinde ağrı ve hassasiyet bulunmaktadır. Midkarpal instabilite el bileğindeki instabilite arasında bulunması ve gösterilmesi en zor olanıdır. Midkarpal instabilite varlığında, el bileği radial deviasyondan ulnar deviasyona getirildiğinde proksimal ve distal sıra karpal kemiklerin birbirleriyle olan senkronize hareketi oluşmaz. Bunun dışında, eklem hareketinin tam ortasında atlama sesi duyulur. Midkarpal instabilite testi^[8] için, hastanın dirseği

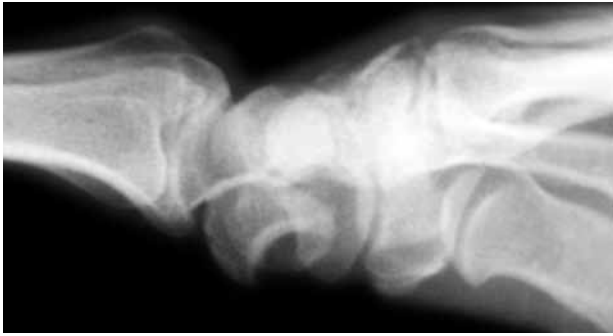fleksiyona ve ön kolu pronasyona getirilir. Örneğin, hastanın sağ el bileğinin testi için, araştırmacının sağ eli hastanın sağ elini kavrar ve araştırmacının sol eli ile hastanın sağ ön kolunu tutar. Araştırmacı, hastanın el bileğini ulnar deviasyonda tutar ve hastanın el bileğini proksimale ön kola doğru iter. Bu yükleme esnasında hastanın el bileği yavaşça radial deviasyona doğru getirilir. Normal bir el bileğinde, bu hareket çok düzgün yapılabilmesi, herhangi bir atlama, yakalama veya kilitleme sesi hissedilmemelidir. Eğer midkarpal instabilite varsa, araştırmacı; hastanın el bileği radial deviasyona gelirken, midkarpal eklemde bir atlama, yakalanma veya kilitleme hisseder. Pisiform kemiğinin volar yüzünden yukarı doğru uygulanan kuvvet subluksasyonu düzeltmeli ve kilitlemeyi ortadan kaldırmalıdır.

Direkt grafilerin lateral projeksiyonunda skafolunat açısı normaldir. Floroskopide os capitatum'un os lunatum üzerinden atladığı dinamik olarak gösterilebilir. Midkarpal instabiliteelerin cerrahi tedavisinde os hamatum, os lunatum, os capitatum, os triquetrum eklem yüzeylerini içeren füzyon ameliyatı (four-corner fusion) en güvenilir ameliyat olarak bildirilmiştir.^[6] Adaptif instabiliteelerde primer patolojinin düzeltilmesi esastır (örneğin, distal radius yanlı kaynamasında düzeltici osteotomi uygulanması gibi).

El bileğinde tek bir karpal kemiğin izole çıkığı nadiren karşılaşılmaktadır. Os lunatumun el bileğinde Poirier aralığına doğru çıkıkları görülmektedir (Poirier aralığı; os capitatum ve os lunatum arasındaki eklem yüzeylerini kapsayan bir alandır. Bu alanın üzerinde karpal kemikleri stabil halde tutan ekstrensek bağlar bulunmaktadır. Bu yüzden, bu alan göreceli olarak zayıf bir bölgedir). Fakat genellikle tüm karpal kemikler os lunatumdan sıyrılarak dorsal yönde hareket eder ve bu patolojiye perilunat çıkık ismi verilmektedir.^[12] El bileği perilunat instabilitesine kombine karpal instabilite adı da verilmektedir. Perilunat instabilite, genç erişkinlerde, yüksek enerjili travmalar sonucu oluşur. Sporcularda bu yaralanmalar genellikle yüksekten düşme veya motorlu araç kazası sonucu meydana gelir. Perilunat instabilite oluşabilmesi için el bileği yaralanması belli bir sıra izlemelidir.

Tablo 3. Mayfield^[13] tarafından gösterilen ilerleyici perilunat instabilite evreleri

Evre	El bileği içerisindeki ilerleyici patoloji
I	Skafolunat bağın rüptürü
II	Midkarpal çıkık (genellikle dorsal yönde ve os lunatum ve os capitatum eklem yüzeyi arasından)
III	Lunotriquetral bağın rüptürü
IV	Os lunatumun çıkığı (genellikle volar yönde)



Şekil 4. Lateral el bileği radyografisinde os lunatumun bu görünümüne çay bardağına doğru düşme bulgusu "spilled tea cup sign" denir.

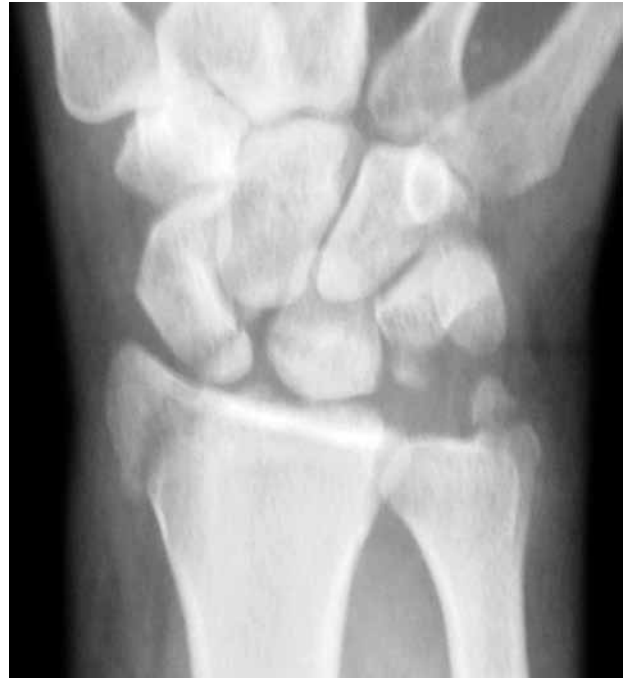- El bileği, yaralanma esnasında hiperekstansiyonda ve ulnar deviasyonda olmalıdır.

- Tüm karpal kemiklerin birbirleriyle olan ilişkisinde, supinasyona doğru yer değişimine zorlayan bir kuvvet olmalıdır.

Yaralanma el bileğinin radial bölgesinde başlamaktadır. Kuvvet aktarımı devam ediyor ise yaralanma midkarpal aralıktan ulnar tarafa doğru geçmektedir. Mayfield deneysel ortamda bu kuvvet aktarımını göstermiş ve bu olaya ilerleyici tarzda perilunat instabilite ismini vermiştir.^[13] Mayfield bu instabiliteyi birbirini izleyen dört safhaya ayırmıştır (Tablo 3).

Evre IV perilunat instabilitede os lunatum genellikle volar yönde palmara doğru çıkmaktadır. Lateral radyografilerde os lunatumun bu görünümü çay bardağına doğru düşme bulgusu (spilled tea cup sign) olarak tanımlanmaktadır (Şekil 4). Perilunat instabiliteyi daha iyi anlaşılabilir kılmak amacıyla el bileğinde bazı tanımlamaların bilinmesi gerekmektedir.^[14] Büyük ark (greater arc) yaralanması; midkarpal eklem bölgesinin bozulmasına neden olan bir veya daha fazla sayıda karpal kemik kırığının da eşlik ettiği perilunat yaralanmalardır. Büyük ark yaralanmasına en iyi örnek, transskafoid dorsal perilunat kırıklı-çıkıklardır (Şekil 5). Küçük ark (lesser arc) yaralanması; herhangi bir karpal kemik kırığı oluşmadan intrinsek ve ekstrinsek bağ rüptürü sonucu meydana gelen perilunat yaralanmalardır. İnferiyör ark (inferior arc) yaralanması; herhangi bir karpal bölge etkilenmesi olmaksızın, radiokarpal eklemden ilerleyen yaralanmalardır. Bu yaralanmalarda volar ve dorsal ekstrinsek radiokarpal bağlar kopmuş olabilir veya radial stiloid kırığı olabilir. Radial ve ulnar stiloid kırıklarının birlikte görülmesi inferiyör ark yaralanmasını akla getirmelidir. İnferiyör ark yaralanmasına en iyi örnek, radiokarpal çıkıktır.

Perilunat yaralanmanın radyografik tanısında, kritik bölge os lunatumun komşu karpal kemiklerle



Şekil 5. Büyük ark yaralanmasına bir ön-arka el bileği radyografi örneği, (trans-stiloid trans-skafoid perilunat kırıklı-çıkık).

yaptığı eklem bölgelerinin değerlendirilmesidir. Bu eklemlerden os capitatum ile eklem bölgesi tanınmasında ayrı bir önem taşımaktadır. Os lunatumun proksimal karpal sıra içerisindeki yerinden ayrılması ve volar fleksiyona doğru kayması ön-arka radyografilerde üçgen şeklinde görünmesine neden olmaktadır. Tedavide parmak tuzakları kullanarak kapalı redüksiyon uygulanmalıdır. Perkütan Kischner teli ile stabilizasyon uygulanabileceği gibi, primer bağ onarımı da tercih edilebilir.

KAYNAKLAR

1. Rettig AC. Athletic injuries of the wrist and hand. Part I: traumatic injuries of the wrist. *Am J Sports Med* 2003;31:1038-48.
2. Ozcelik A. Karpal instabilite. *Türkiye Klinikleri J Surg Med Sci* 2006;2:43-7.
3. Odar IV. El iskeleti. In: Odar IV, editor. *Anatomi ders kitabı*. Ankara; 1972. s. 193-6.
4. Leversedge FL, Goldfarb CA, Boyer MI. Ligamentous anatomy of the wrist. In: Leversedge FL, Goldfarb CA, Boyer MI, editors. *A pocketbook manual of hand and upper extremity anatomy primus manus*. 1st ed. Philadelphia: Lippincott Williams & Wilkins; 2010. p. 36-41.
5. Dobyns JH, Linscheid RL. A fifty year overview of wrist instability. In: Berger RA, Weiss APC, editors. *Hand surgery*. 1st ed. Philadelphia: Lippincott Williams & Wilkins; 2004. p. 469-71.
6. Warwick D, Dunn R, Melikyan E, Vadher J. Carpal instability. In: Warwick D, Dunn R, Melikyan E, Vadher J, editor. *Hand*

- surgery. 1st ed. New York: Oxford University Press; 2009. p. 499-505.
7. Nobrega M, Bull RC. Racquet sports, tennis, and squash. In: Bull RC, editor. Handbook of sports injuries. St. Louis: Mosby; 1999. p. 581.
 8. Mass DP, Reider B. Hand and wrist. In: Reider B, editor. The orthopaedic physical examination. Philadelphia: W.B. Saunders Elsevier; 2005. p. 151-3.
 9. Geissler WP. Management of scapholunate instability. In: Geissler WP, editor. Wrist arthroscopy. New York: Springer; 2005. p. 88-91.
 10. Watson HK, Ballet FL. The SLAC wrist: scapholunate advanced collapse pattern of degenerative arthritis. J Hand Surg Am 1984;9:358-65.
 11. Shin AY, Deitch MA, Sachar K, Boyer MI. Ulnar sided pain. J Bone and Joint Surg [Am] 2004;86:1560-74.
 12. Garcia-Elias M. Carpal instabilities and dislocations. In: Green DP, Hotchkiss RN, Pederson WC, editors. Philadelphia: Churchill Livingstone; 1999. p. 909-19.
 13. Mayfield JK. Mechanism of carpal injuries. Clin Orthop Relat Res 1980;149:45-54.
 14. Mirachi A. Carpal fractures and instability. In: Jebson PJL, Kasdan ML, editors. Philadelphia: Mosby Elsevier; 2006. p. 158-67.