



## Sporcularda skafoid kırıkları

### Scaphoid fractures in athletes

Murat Kayalar, Emin Bal, Yusuf Gürbüz

El Mikrocerrahi Ortopedi Travmatoloji Hastanesi, İzmir

Skafoid kırıkları, el bileği için malunionun başlıca nedenlerinden biri olabilir. Bu kırıklar, gündelik yaşam aktivitelerinin yanı sıra, sportif faaliyetler sırasında da sıkça oluşabilir. Bu tür kırıkların insidansı boksörler, futbolcular ve jimnastikçiler ve diğer müsabaka sporcularında daha yüksektir. Kırılan skafoid, fleksiyon eğilimi içindedir. Skafoid kırıklarına bağlı dorsal interkalar segment instabilitesi veya skafoid kaynamama ilerleyici çökmesi de gelişebilir. Bu nedenle, kırık tipi ve yerleşimine özgü iyi bir tedavi planı uygulanmalıdır. Skafoid kırıkların yerleşimi ağırlıklı olarak (%80) bel ve tüberkül bölgesindedir. Bu bölgedeki yer değiştirmemiş kırıklarda kaynama oranı %90 civarında olmakla birlikte, kaynamama durumunda tedavi başarısızlığı %25-45 arasındadır. Kırık şüphesi olan sporculara manyetik rezonans görüntülemenin hemen yapılması önerilir. Son yıllarda kapalı kanüllü vida uygulamaları ile başarılı sonuçlar literatürde yer almaktadır. Bununla birlikte, hangi tedavi seçilirse seçilsin hastanın düzenli aralıklarla takip edilmesi büyük önem taşımaktadır.

Anahtar sözcükler: Kırık; skafoid; spor.

Scaphoid fractures of the wrist may be one of the primary causes of malunion. These fractures usually occur during sports activities as well as daily activities. The incidence of such fractures is higher in athletes who participate in boxing, football, gym and other competitive sports. Scaphoid fractures are likely to be in the flexion position. Dorsal intercalary segment instability or scaphoid nonunion advanced collapse associated with these fractures may develop. Therefore, a well-established treatment plan specific to each fracture type and location should be followed. The majority of the scaphoid fractures (80%) occur in the waist or tubercle. The union rate of the non-displaced fractures is about 90% with a failure rate of 25-45% for nonunion fractures. Magnetic resonance imaging is recommended immediately for the athletes with suspected fractures. In recent years, successful treatments with close screwing have been reported in the literature. However, irrespective to the treatment chosen, ensuring follow-up on a regular basis is of utmost importance.

Key words: Fracture; scaphoid; sport.

### ANATOMİK VE EPİDEMİYOLOJİK ÖZELLİKLER

Skafoid, karpalar içinde en sık (%70) kırılan kemiktir.<sup>[1]</sup> Sporla ilişkili yaralanmalarda ise en sık yaralanan karpal kemiktir.<sup>[2]</sup> El kırıkları içerisinde %11 sıklıkta görülür.<sup>[3]</sup> Elit bir jimnastikçinin ortalama haftada 5.3 gün ve günde beş saat çalıştığı düşünülürse, jimnastikle ilişkili el bileği yaralanmalarının çoğunlukla kırık ve çıkıklar şeklinde olması şaşırtıcı olmaz. Bu tür yaralanmalar erkek jimnastikçilerde daha sık görülmektedir. Akut yaralanmaların meydana gelme olasılığı yarışmalarda 10 kat daha fazla bulunmuştur. Jimnastikçilerde ikinci en sık yaralanan bölge üst

ektremitedir. El bileği bayan jimnastikçilerde en sık yaralanan bölge özelliğini taşır. Bazı özel aktivitelerde el bileğinin vücut ağırlığının 16 katına kadar yük aldığı gösterilmiştir.<sup>[4]</sup>

Rettig,<sup>[5]</sup> atletik yaralanmaların %3-9'unun el ve el bileği ile ilgili olduğunu bildirmiştir. Aynı çalışmada birçok yaralanmanın spora özgü olarak oluştuğu belirtilmektedir. Örneğin jimnastikçilerde el bileği sorunları %46-87 oranında bildirilmiştir.

Skafoid, futbolda kalecilerde ve haltercilerde ani el bileği dorsifleksiyonuyla, boksda impaksiyonla,

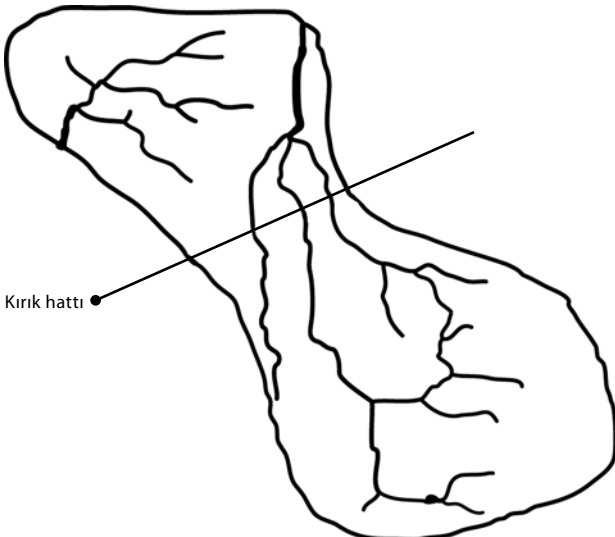
müsabaka sporlarında ise açık el ayası üzerine düşme ile kırılabilir.<sup>[6,7]</sup>

Anatomik yerleşim itibarıyla %20 oranında proksimal kısım kırılır. Kırıkların geri kalan %80'lik kısmı ise bel ve tüberkül bölgesini etkiler.<sup>[8]</sup> Skafoidin yaklaşık %80'i kırıldık yüzey ile kaplıdır.<sup>[9]</sup> En dar yeri 6 mm eninde bulunmuştur.<sup>[10]</sup> Şekil olarak bir sandala benzetilebilir. Bu şekliyle skafoidin proksimal ve distal sıra karp kemikleri arasında fleksiyon-ekstansiyon için bir bağlantı rolü oynadığı düşünülmektedir.

Skafoid kan akımı büyük oranda radial arterden dorsal çıkıntısı boyunca olmaktadır. Bu dorsal intraosseöz akım %75 oranında etkilidir.<sup>[11]</sup> Distal polün kendine ait ve yeterli kan akımı olmasına karşın, proksimal kısım, geriye doğru akım ile beslenir (Şekil 1). Bu yüzden bel ve proksimal kısım kırıkları kanlanmayı olumsuz etkiler. Beslenmesi bozulan kemiğin kaynama olasılığı düşer.

### YARALANMA MEKANİZMASI

Genellikle el bileği dorsifleksiyon ve radial deviasyonda düşme ya da darbe gelmesi ile kırıldığı deneysel olarak da gösterilmiştir.<sup>[13]</sup> Palmar radiokarpal bağlar, (radioskafolunat ve radioskafokapitat) skafoidin bel bölgesinden geçtikleri için, dorsifleksiyon zorlanması sırasında proksimal kısım korunur. Skafoid distali aksiyel kompresif kuvvetlerden etkilenir ve skafoid kırılır. Kırılan skafoid eğer kırık hattında parçalanma içeriyorsa fleksiyon eğilimi gösterir ve intraskafoid açı daralır (Şekil 2). Skafoid kırığı doğası gereği dengesiz bir kırıktır. Deforme edici kuvvetler etkisinde kalır.<sup>[8,14,15]</sup> Skafoid distal kısmı, bu bölgede etkili olan



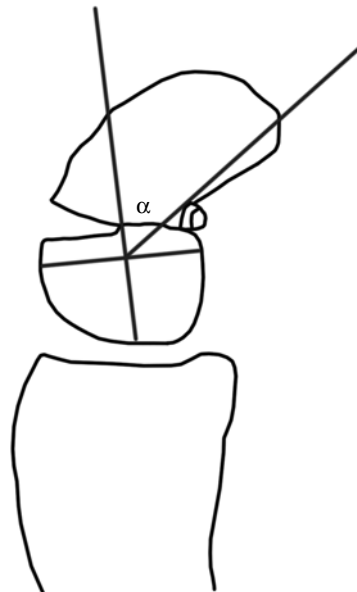**Şekil 1.** Radyal arterden gelen dorsal karpal dallar, skafoidin %80'ini, yüzeyel palmar daldan gelen dallar ise %20'sini besler.<sup>[12]</sup>

bükücü ve makaslayıcı kuvvetlerin etkisiyle fleksiyon eğilimi gösterir. Zaten palmari daha geniş olan ve dorsifleksiyon eğilimi gösteren lunatum da proksimal polle olan bağlantısı ile beraber dorsale döner. Böylece el bileğinde skafoid ve lunatumun birbirinin aksi yöndeki hareketiyle, dorsal interkalar segment instabilite (DISI; dorsal intercalated segment instability) ortaya çıkmış olur (Şekil 3). Nakamura ve ark.,<sup>[16]</sup> skafoid kaynamalarında skafoidin düzeltilmesi ile DISI deformitesini düzeltmenin mümkün olduğunu göstermiştir.

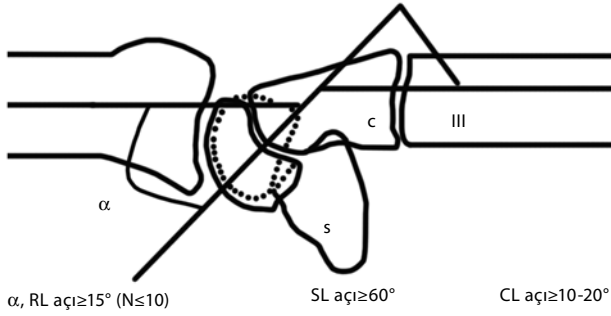
### TANI

El bileği ağrısı ve enfiye çukurundaki hassasiyet ile konur. Aslında klinik olarak şüpheli durumlar, aksi ispat edilinceye kadar alçı ile tespit edilmeli ve skafoid kırığı olarak düşünülmelidir. Hastanın ulnar deviasyon ve pronasyon ile ağrısı olur. El bileği şişmiştir. Enfiye çukuru hassastır. Radyografiler postero-anteriyör (PA), lateral, 45 derece pronasyonda oblik, 45 derece supinasyonda oblik ve ulnar deviasyonda PA olarak alınmalıdır. İlk çekilen grafilerde kırık %10-20 oranında görülemeyebilir.<sup>[3,8,17-19]</sup> Bu durumda 10-15 gün sonra grafi tekrar edilir. Bilgisayarlı tomografi (BT) ince kesit alındığında tanıyı koydurur. Manyetik rezonans görüntüleme (MRG) de yine kırık hattını belirlemede yardımcıdır.

Kemik sintigrafisi, metalik implantı olan ve kalp pili bulunan hastalarda MRG yapılamadığında kullanılabilir. Özgüllük %100, özgünlüğü %92-98 oranında verilmektedir. Pozitif sintigrafiye rağmen radyografilerde negatif olma durumu ise %25-35 dir.<sup>[20]</sup>



**Şekil 2.** Intraskafoid açı.



**Şekil 3.** Dorsal interkalar segment instabilite deformitesi ve skafoid kırığı. SF: Skafolunat açısı; RL: Radiolunat açısı; CL: Kapitulunat açısı.

Henriksen,<sup>[20]</sup> planar kemik sintigrafisi ile radyografilerin birleştirilmesinin görüntülerin yorumlanmasında belirgin katkısı olduğunu bunun tanı güvenilirliği ve gözlemciler arası farklılık azalmasını getirdiğini belirtmiştir.

Özgüllük ve özgünlük açısından; MRG %98, %99, kemik sintigrafisi %96, %89, BT ise %94, %96 oranında tanıda yardımcıdır.<sup>[18,21]</sup> Manyetik rezonans görüntüleme kullanımında yanlış pozitif sonuçlar görülebilir. Bu bölgedeki kemik ödemi, bağ yaralanmaları yanlış yorumlara yol açabilir. Ancak MRG özellikle sporcularda kırığın dışlanması için kullanılır. Böylece spora geri dönüş mümkün olmaktadır.

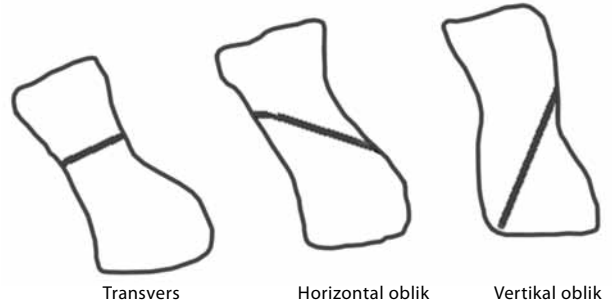
Skafoid proksimal bölge kırıklarında canlılığı değerlendirmenin üç yöntemi vardır. (i) MRG, (ii) ameliyat esnasında turnike açılıp parçadan kanamanın gözle kontrolü, (iii) artroskopik kanama kontrolü.

Skafoid kırıklarının tedavisinde en önemli sorunlardan birisinin, tedavi yöntemi ne olursa olsun kırığın kaynamasının değerlendirilmesi olduğu açıktır. İster alçılı konservatif tedavi, ister perkütan tespit ya da açık yerleştirme + trikortikal kemik grefti yapılmış olsun, bazen standart grafilerle durum anlaşılamayabilir. Bu durumda altı haftalık aralıklarla röntgen çekilmesi, 2.-3. ayda ise hala şüphe varsa BT ile değerlendirme yapılması önerilir. Dias ve ark.<sup>[22]</sup> bir yıl sonra çekilen grafilerde, önceki saptadıklarına göre kaynamamanın daha yüksek (%12.3) olduğunu bildirmişlerdir.

Smith ve ark.,<sup>[23]</sup> tanı için BT'nin de proksimal kısım avasküler nekrozunda kullanılabileceğini göstermiş, ve bu kısımdaki radyodens (sklerotik) görünümün histolojik olarak da vasküler nekrozla ilişkili olduğunu bildirmişlerdir.

### SINIFLAMA

Genelde Russe<sup>[24]</sup> (1960) ve Herbert<sup>[25]</sup> (1984) sınıflaması kullanılmaktadır (Şekil 4, Tablo 1). Russe sınıflaması, kırıkları kırık tipine göre üzere üçe ayırmıştır;



**Şekil 4.** Russe sınıflaması.

(i) transvers, (ii) horizontal ve (iii) oblik ve vertikal oblik kırıklar. Serinin %60'ını transvers kırıklar oluşturmaktadır. Bu sınıflamadaki vertikal oblik kırıklar, makaslayıcı kuvvetler nedeniyle dengesiz instabil sayılmaktadır. Güncel olarak kullanılan sınıflama, Herbert sınıflamasıdır (Tablo 1).

### TEDAVİ

Skafoid kırıklarının tedavisinde yayınlar gözden geçirilirken dikkat edilmesi gereken önemli nokta, bu yayınların bir çoğunun deneyimli cerrahlar tarafından yayınlanmış olduğudur. Bu yüzden meslektaşlarımızın cerrahi/konservatif tedavi sırasında karşılaşacakları komplikasyon oranları kendi deneyimleri oranında farklı olacaktır.

Akut skafoid kırıklarındaki tedavi seçenekleri şu şekilde sıralanabilir;

1. Konservatif tedavi alçılı tespit
2. Ameliyat tedavisi
  - 2.1. Açık yerleştirme vidalı tespit (palmar/dorsal)
  - 2.2. Kapalı yerleştirme perkütan tespit (palmar/dorsal)
  - 2.3. Artroskopik yardımcı perkütan tespit
  - 2.4. Ultrasonografi yardımcı perkütan tespit<sup>[26]</sup>

**Tablo 1.** Herbert sınıflaması

A1 Dengeli (Stabil)	Tüberkül kırıkları
A2	Medial ve distal 1/3 yer değiştirmemiş kırıklar
B1 Dengesiz (İnstabil)	Oblik kırıklar
B2	Yer değiştirmiş bel bölgesi kırıkları
B3	Proksimal kısım kırıkları
B4	Transskafoid perilunat kırıkları çıkıkları
C	Kaynama gecikmesi
D	Kaynamama D1 fibröz/D2 psödoartroz

Petheram ve ark.,<sup>[27]</sup> editör mektubunda, İngiltere'de cerrahların halen başparmağı içine alan alçı kullandığını, oysa bu tür alçı yerine serbest bırakan alçının önerilmesi gerektiğini bildirmiştir. Karantana ve ark.<sup>[28]</sup> da spica alçısının hastalar için daha rahatsız olduğunu saptamıştır.<sup>[28]</sup> Alçılı tedavinin dezavantajları; eklem sertliği, kullanmama osteopenisi, kas atrofisi, spordan ve mesleki aktivitelerden geri kalmak ve iş kaybı olarak sayılabilir. Alçılı tedavinin bir dezavantajı da yanlış kaynamadır.

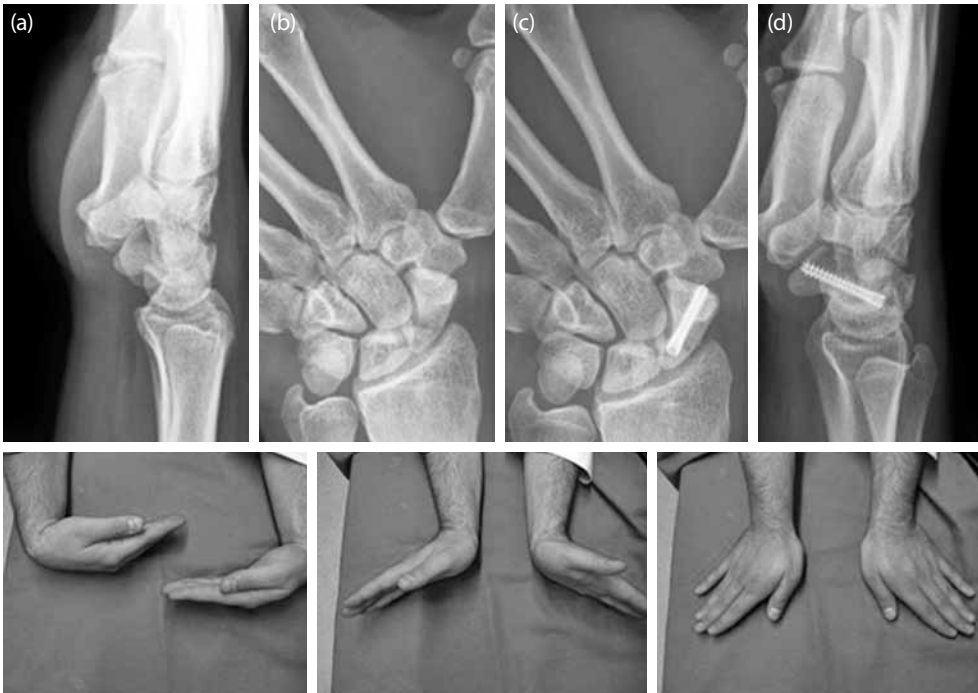Skafoid kırıklarında açık girişim yer değiştirmiş kırıklarda, vasküler/vasküler olmayan kemik greftlemesi gerektiren kaynamama durumlarında veya deformite ile sonuçlanan yanlış kaynamalarda endikedir. Akut vida tespiti açık girişimle de yapılabilir. Palmar açık yerleştirme yapılmasının, palmar radiokarpal bağların kesilmesi ve radial arterin yüzeysel dalının zarar görmesi gibi dezavantajları vardır. Oysa perkütan teknik hem bağları korur hem de harekete erken başlama avantajına sahiptir. Buna karşın perkütan tespitinin dezavantajı ise, cerrahın erken öğrenme dönemlerinde radyasyona fazlaca maruz kalınmasıdır.<sup>[3,24,26,29-40]</sup>

2009 yılında Grewal ve King'in<sup>[41]</sup> yaptıkları kanıt dayalı gözden geçirmede altı randomize kontrollü çalışma ele alınmıştır ve şu sonuçlara ulaşılmıştır. Skafoid kırıklarında kaynamanın radyografi ile belirlenmesi zordur. Bilgisayarlı tomografi gerekir.

Ancak bu yöntem bazı çalışmalarda kullanılmamıştır. Bu altı çalışma içinde sadece birinde, alçıya oranla kaynama süresi cerrahi lehine kısa çıkmıştır. Düşünüldüğü gibi cerrahi tedavinin kaynama süresi üzerine olumlu etkisini gösterir kanıt azdır. Cerrahi grup, işe/spora erken dönüyor görünse de, uzun takipte gruplar arasında hareket genişliği ve kavrama gücü açısından fark yoktur. Alçılı tedavide kaynamama oranlarının yüksek olduğunu sadece bir çalışmada saptamışlardır.<sup>[41]</sup>

Sporculardaki skafoid kırıklarının farkını, kısa zamanda spora dönme isteği oluşturmaktadır. Diğer önemli bir nokta ise, tedavinin en iyi şekilde ve sporunun performansını etkilemeyecek sürede sonlandırılmasıdır. Alçılı tedavi seçildiğinde, süre en az 8-12 hafta olacaktır. Genelde yer değiştirmemiş skafoid kırıkları uzun ya da kısa spica alçısı ile tespit edilebilir. Sporunun yaptığı aktiviteden minimum üç ay geri kalması söz konusudur. Kırık kaynamıncaya kadar bu süre altı aya kadar çıkabilir.<sup>[40,42]</sup> O yüzden skafoid kırıklarında perkütan tespit giderek yaygın hale gelmektedir.<sup>[10,29-34,36,43-54]</sup> Eğer skafoid kırığı kaynamama ile sonuçlanırsa, sporcu için uzun süre aktiviteden ve belki de spordan uzaklaşma anlamına gelir. Bu yüzden akut skafoid kırığı bir sporcu için, kötü bir senaryonun başlangıcı olabilir ve dezavantajlıdır.

Sporcularda, skafoidin perkütan tespiti için, aile ve kendisiyle cerrahinin getireceği riskler ve kolaylıklar



**Şekil 5. (a-d)** Proksimal kısım akut kırığında dorsal perkütan kanüllü vida tespiti. Hastanın iki yıl sonraki radyografileri ve fonksiyonel durumu.

konusulmalıdır. Kaynamama olasılığının %10-15 olduğu alçılı tedavinin dezavantajları göz önüne alınacak olursa, bir sporcu için perkütan tespit daha avantajlıdır (Şekil 5).<sup>[55]</sup>

Alçılı tedavide tespit süreleri, kırığın yerleşimine ve başvuru süresine göre değişkendir. Bel bölgesi için 12-18 haftalık bir süre söz konusu iken, bir tüberkül kırığı altı haftada kaynayabilir.<sup>[56,57]</sup> Mack ve ark.,<sup>[58]</sup> 23 alçılı tedavi edilmiş skafoid kırığını geriye dönük taramış ve şu sonuca ulaşmıştır; dört hafta ila altı ay arası tanı konmuş subakut kırıklar ile akut kırıkların alçılı tedavi ile izleminde, akut kırıklara (10 hafta) göre subakut kırıklardaki kaynama süresi (19 hafta) neredeyse iki katıdır. Tanıda gecikme tedavi süresini etkiler.

Skafoid kırıklarının önemi, tanı zorluğu ve geç tanı konulmasıyla ilişkili artan kaynamama oranlarında yatmaktadır. Tanı konulamaz ve tedavi edilmez ise yer değiştirmemiş okült kırıklarda %5-12 oranında kaynamama bildirilmiştir.<sup>[17,22]</sup> Skafoid kırığı, kendi haline bırakılırsa ilk 10 yılda ağrısız bir kaynamama, ikinci on yılda radioskafoid artroz, üçüncü on yılda ise pankarpal artrite yol açtığı gösterilmiştir.<sup>[59]</sup> Başlangıçta konservatif tedavi uygulanıp, sonradan cerrahi tedaviye geçiş ise %12 oranında belirtilmiştir.<sup>[43]</sup>

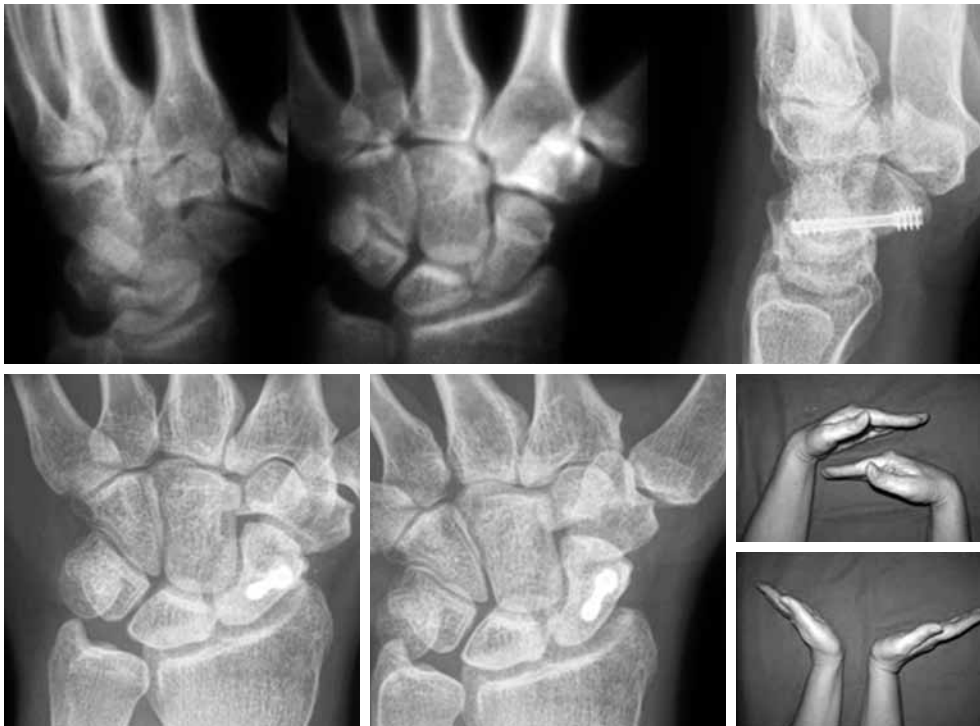Kayması olmayan veya minimal yer değiştirmesi olan kırıklarda cerrahi tedavi uygulanması son zaman-

larda yaygınlaşmaktadır (Şekil 6). Burada hastanın sosyo-ekonomik kayıpları, alçılı tedavinin uzun sürmesi, cerrahinin kısa dönem kazançları göz önüne alınmaktadır. Skafoidin yer değiştirmemiş akut kırıklarında alçılı tedavi ile %90'ın üzerinde kaynama olasılığına olsa da, günümüzde artık bu tür kırıkların perkütan tespiti giderek daha yaygınlaşmaktadır.<sup>[30-34,38,40,44,45,49,60]</sup> Ancak Bushnell ve ark.,<sup>[61]</sup> %21 oranında majör komplikasyon bildirmişlerdir. Bu oran volar/retrograd teknikte %0-30 arasındadır.<sup>[53,61]</sup>

Skafoid kırıklarının cerrahi endikasyonları aşağıda verilmiştir (Tablo 2, 3).

Perkütan vida tespiti, proksimal pol kırıklarında, yer değiştirmemiş veya minimal yer değiştirmiş bel bölgesi kırıklarda uygulanır.<sup>[32]</sup> Moser ve ark.<sup>[29]</sup> minimal invaziv tespitini A2, B1, ve B2 kırıklarda kullanılabileceğini belirtmişlerdir. Perkütan kanüllü vida uygulamalarında %100'e varan kaynama oranları bildiren yayınlar vardır.<sup>[32,34,44,50,63]</sup> Mini insizyonla yapılan perkütan tespitler ile ilgili yüksek hasta memnuniyeti de bildirilmiştir.<sup>[64]</sup>

Alçılı tedavi ile perkütan tedaviyi karşılaştıran yayınlar vardır.<sup>[33,35-37,45,50,63]</sup> Haddad ve Goddard,<sup>[44]</sup> alçılı tespit ile 11.6 hafta iyileşme süresi bildirirken, bu süreyi perkütan tespit yapılanlarda 7.1 hafta olarak bildirmişlerdir. McQueen ve ark.,<sup>[45]</sup> Acutrak™ vida



**Şekil 6.** Bel bölgesi kırığında kanüllü vida tespiti ve hastanın 10. yıl radyografileri ve fonksiyonel sonucu görülmektedir.

**Tablo 2.** Skafoid kırıklarında cerrahi endikasyonlar

- Yer değiştirmiş kırıklar
- Proksimal kısım kırıkları
- Perilunat kırıklı çıkıklar
- Açık kırıklar
- Çoklu yaralanmalar
- Geç tanı, geç tedavi
- Uzamış alçılı tespit
- Hasta mesleği

(Acumed, Beaverton, OR, ABD) ile 60 hastayı (B1,B2) perkütan tespit etmişlerdir. İleriye dönük randomize bu çalışmada, perkütan tespit hastaları alçılı tespite göre daha erken kaynamış (9.2 haftaya karşılık 13.9 hafta) ve daha çabuk işe dönmüştür. Ancak çalışmada perkütan tespit yapılanlarda kaynamama oranlarının azlığı istatistiksel olarak saptanamamıştır. Modi ve ark.nın<sup>[37]</sup> 2009 yılında yaptıkları sistematik gözden geçirme çalışmasının sonucunda, perkütan tespitin yaklaşık beş hafta erken kaynama ile sonuçlandığı gözlenmiştir. Bunun yanında spora geri dönüş, alçılı tedaviye göre yedi hafta kadar erken olmaktadır. Ancak böyle bir farklılık açık yerleştirme vidalı tespit (AYVT) ile alçılı tedavi arasında saptanamamıştır. Ayrıca alçılı tespit, AYVT'ye göre daha fazla kaynamama oranları saptamışlardır.<sup>[37]</sup>

Perkütan teknikte palmar retrograd ya da dorsal antegrad vida yerleşimi yapılabilir. Bunun için kırığın redükte edilmesi gerekir. Bunun her iki fragmana saplanan ve joystick görevi gören Kirschner telleri (K-telleri) ile yapılması önerilir. Redüksiyon, eklem içi yapışıklıklar ve fibröz kaynamama nedeniyle yapılamıyorsa küçük bir hemostat buraya sokulabilir. Kaynamama bölgesi bu alet yardımıyla birbirinden ayrılır.<sup>[30,31,47,65-67]</sup>

Eğer kırık palmar parçalanması fazla ise joystick görevi gören K-telleri skafoidin fleksiyonunu düzeltiyorsa ya da kapitatum kenarı kullanılarak skafoid yerleştirilemiyorsa, perkütan tespit denemesi sonlandırılmalıdır.

Skafoid kırıklarında ya da kaynamamalarında ek tespit gereksinimi; midkarpal eklemi kilitleyip skafoid üzerine binen yükleri azaltmayı, böylece kırığın kaynaması için bir avantaj yaratmayı amaçlar. Skafoid distal kısmı kapitatum vida ile tutturularak, 2.3 metakarp arasından kapitatum lunatuma bir K-teli ile tespit edilerek bu başarılıdır. Bazı proksimal kısım kırıklarında da distal parçadan lunatuma geçen ya da proksimal kısmı da geçip lunatuma saplanan vidalı tespitler de önerilmiştir.<sup>[65]</sup>

Perkütan vida tespiti, distal palmar (retrograd-geriye doğru), proksimal dorsal (antegrad-ileriye

**Tablo 3.** Skafoid kırıklarında cerrahi tedavi için radyolojik kriterler

- >1 mm yer değiştirme
- >60 Skafolunat açısı
- >15 Radyolunat açısı
- >35 intraskafoid açısı

doğru) girişimle yapılabilir.<sup>[29-32,34,44,47,48,68-72]</sup> Genellikle proksimal kısım kırıkları dorsal girişimle tespit edilmeye çalışılmaktadır. Uygun dizilimdeki kaynamalarda da kullanılmaktadır. Distal kısım kırıkları da aynı şekilde palmardan tespit edilir.<sup>[32]</sup> Palmar teknik, proksimal kısım kırıklarında ve oblik kırıklarda tercih edilmemektedir.

Unutulmamalıdır ki, yetersiz tespit edilmiş bir skafoid "humpback" hörgüç deformitesi ile sonlanır. Bu deformite geliştiğinde el bileği dorsifleksiyonu kısıtlanmaktadır.<sup>[73]</sup>

Dorsal perkütan teknikte en önemli manevra, skafoidin bir silindirik şeklini aldığı el bileğinin pronasyon fleksiyon ve ulnar deviyasyonudur. Bu sayede kılavuz telin, en merkezi yere yerleştirilmesi ve skafoidin uzun aksına tam oturması sağlanır.<sup>[32]</sup> Vidanın merkezi bir şekilde yerleştirilmesi önerilmektedir. Santral yerleştirilmiş vidanın dayanıklılığının daha yüksek olduğu biyomekanik olarak gösterilmiştir.<sup>[74-76]</sup>

Vida yerleşimini optimize etmek ve güvenli bir bölge saptamak için yapılan bilgisayar destekli çalışmalar vardır.<sup>[75]</sup> Bu çalışmaya göre volar perkütan girişimde ideal giriş yeri, skafoid tüberkülün tepe noktasının 1.7 mm dorsal, 0.2 mm radiali olarak bulunmuştur.<sup>[75]</sup> Menapace ve ark.,<sup>[10]</sup> bunu skafoid tüberkülün distali ve dorsali olarak belirtmişlerdir. Dodds ve ark.,<sup>[51]</sup> maksimum vida uzunluğuna dikkat çekerek iken, Trumble ve ark.,<sup>[76]</sup> ise proksimal kısımda merkezi 1/3'e yerleştirmenin iyi olduğunu bildirmişlerdir.

Yeterince uzun vida kullanılması, vida boyunun her iki uçtan 2'şer mm içeride olacak şekilde uygulanması gerekmektedir. Kısa vida dengeli tespit, yeterince kalacaktır. Perkütan teknikte en önemli aşamalardan birisinin vida boyunu ölçmek olduğu yayınlarda belirtilmektedir.<sup>[61]</sup> Bedi ve ark.,<sup>[46]</sup> ölçülenden 4 mm daha kısa vida kullanımını önermişlerdir. Vidanın değiştirilip daha kısa ya da uzun vida kullanılması, yivlerin oturacağı alanın değişmesi nedeniyle kırık hattının kompresyonunun tam başarılamamasına yol açabilir.

Özellikle kanüllü vidanın yeri hazırlanırken aşırı oyma ya da yetersiz oyma sorun yaratabilmektedir. Eğer aşırı oyma yapılırsa vida gevşek oturacak ve yeterince kompresyon oluşturmayacaktır. Yetersiz

oymada ise kemiği ikiye bölebilir. Vida başı veya distal ucu kemik korteksi delerse ilerde artroza kadar gidebilecek hasarlar da oluşabilir.<sup>[47]</sup> Palmar retrograd vida sonrası skafotrapezial eklem artrozu bildiren yayınlar vardır.<sup>[36]</sup>

Son zamanlarda dorsal perkütan vida yerleştirmenin proksimal pol kırıkdağı üzerine zararlı etkileri, dorsal giriş yerinde kalıcı ağrı olması gibi dezavantajları belirtilmektedir.<sup>[71]</sup> Dorsal girişte el bileğinin fleksiyona getirilmesi skafoidin fleksiyona gelerek redüksiyonunun bozulmasına da yol açabilir.<sup>[49]</sup> Literatürde dorsal antegrad tekniğin komplikasyon oranı %29'lardadır.<sup>[70]</sup> Weinberg ve ark.,<sup>[70]</sup> dorsal girişimle 40 kadavradan beşinde tendon yaralanması saptamışlardır. Dorsal vidalama sırasında kılavuz tele, posteriyör interosseöz sinirin 2.2 mm, ekstansör digitorum kommunis 2'nin 2.2 mm, ekstansör indisis propriusun ise 3.1 mm uzaklıkta olduğunu bildirmişlerdir. Özellikle Bushnell'in çalışması sonrası perkütan tekniğin tahmin edilenden daha fazla komplikasyona yol açtığı görülmüştür.<sup>[61]</sup>

Palmar retrograd vida yerleştirme sırasında, skafoid ile trapezium arasındaki eklem vidanın yerleşimine engel olmaktadır. Bu nedenle trapeziumu kısmi olarak rezeke eden ya da trapezium içinden tespit yapan yazarlar da vardır. Meermans ve Verstreken,<sup>[49]</sup> hem dorsal girişin dezavantajlarından kaçınmak hem

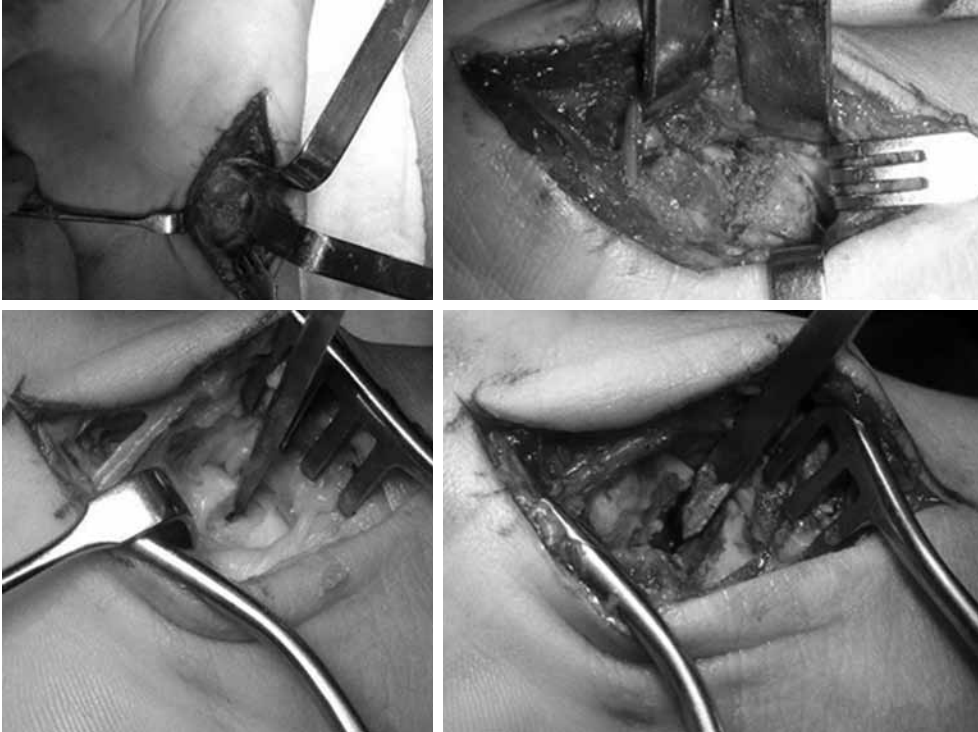
de volar girişte vidayı merkezi yerleştirebilmek için transtrapezial girişimi kullanmıştır. Ancak bu girişimin uzun dönemde skafotrapezial eklemden dejeneratif değişiklikler yaratabileceği göz önüne alınmalıdır.

Polsky ve ark.<sup>[53]</sup> palmar ve dorsal girişimi karşılaştırmış ve hareket genişliği, kavrama gücü, ağrı açısından anlamlı bir farklılık saptamamıştır. Palmar girişim, instabil kırıklarda el bileğinin dorsifleksiyonunun kırık dengesine zarar vermeyeceği durumlarda, distal kısım kırıklarında tercih edilmektedir.

### KAYNAMAMA

Yer değiştirmemiş bel bölgesi kırıklarında kaynamama oranları %90 civarındadır.<sup>[22,55]</sup> Yer değiştirmiş kırıklarda ise kaynamama ve yanlış kaynama riski yüksektir. Kaynamama oranları skafoid kırıklarında %5-25 arasındadır.<sup>[3,17,19,25,40,77-79]</sup> Kawamura ve Chung,<sup>[17]</sup> yer değiştirmiş skafoid kırıklarında %50'ye yakın kaynamama bildirmişlerdir. Kaynamama tedavisinde başarısızlık oranları ise %25-45 arasındadır (Şekil 7, 8).<sup>[68,78,80-82]</sup>

Proksimal kısım kırıkları, skafoid kırıkları içinde küçük bir orana sahip olsalar da kan akımının bozulması sonucu avasküler nekroza uğrayabilirler. Bu durumda kaynamama ortaya çıkacak ve interkarpal artroza ilerleyebilecektir. Proksimal kısım kaynamamalarında dorsal skafolunat bağ ve dorsal interkarpal bağlar bu



**Şekil 7.** Kaynamama sonrası açık trikortikal kemik grefti ve kanüllü vida tespiti. Ameliyat esnasında skafoid bel bölgesindeki kaynamama alanının temizlenmesi.

kısımda instabilite gelişimini önler. Dorsal interkalar segment instabilitesi nadir görülür.<sup>[40]</sup>

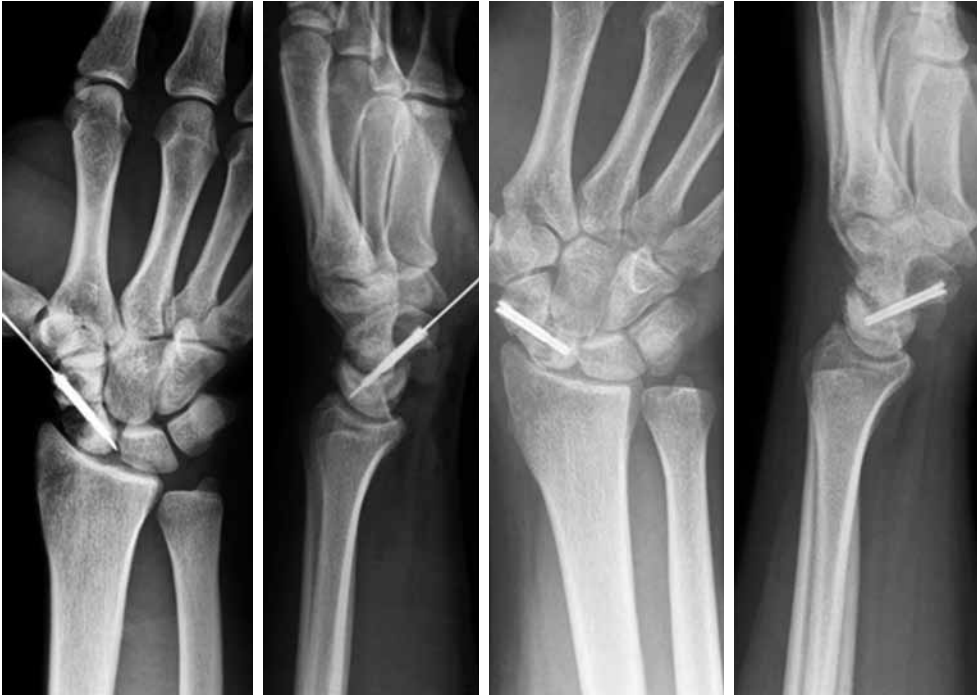Megerle ve ark.,<sup>[83]</sup> vasküler olmayan kemik greftler kullanarak skafoid proksimal kısım kaynamamalarını tedavi etmiş ve %67'sinde kaynamayı sağlamayı başarmışlardır. Bu hastalar Herbert D2 tip hastalardır (D1- semptomatik gecikmiş kaynama-fibröz kaynamama, D2- sklerotik kaynamama-psödoartroz). Özellikle proksimal kısım küçük olduğu için burada Herbert™ vidası (Zimmer GmbH, Almanya) yerine Acutrak™ (Acumed, ABD) mini tercih edilebilir. Ayrıca yazarlar semptomatik olmadıkları için başka bir tedaviyi istemeyen kaynamama hastalarına dikkat çekmişlerdir. Bu tür hastaların ileride karpal çökmeye (collapse) gidip gitmeyeceğinin takibinin ilginç olacağını belirtmişlerdir.<sup>[83]</sup>

Önceleri, proksimal kısım kaynamamalarında vasküler olmayan kemik greftleri kullanılarak %38-54 kaynama elde edilmiş,<sup>[25,39,80,83-85]</sup> sonra bu oran vaskülarize greft ile %70 olarak bildirilmiştir.<sup>[86,87]</sup> Megerle ve ark. nın,<sup>[83]</sup> çalışması yeterli debridman, iyi bir dizilim ve stabil tespit yapılırsa iyi sonuç elde edildiğini göstermiştir. Yazarlara göre proksimal kısım avasküler ise vaskülarize kemik grefti endikasyonu vardır (Şekil 9, 10).

Kaynamama ilerledikçe skafoidin radial kenarı boyunca spur formasyonu ve radial stiloide zayıflama ortaya çıkar SNAC (scaphoid nonunion advanced collapse)'e doğru ilerleme oluşur.<sup>[55]</sup>

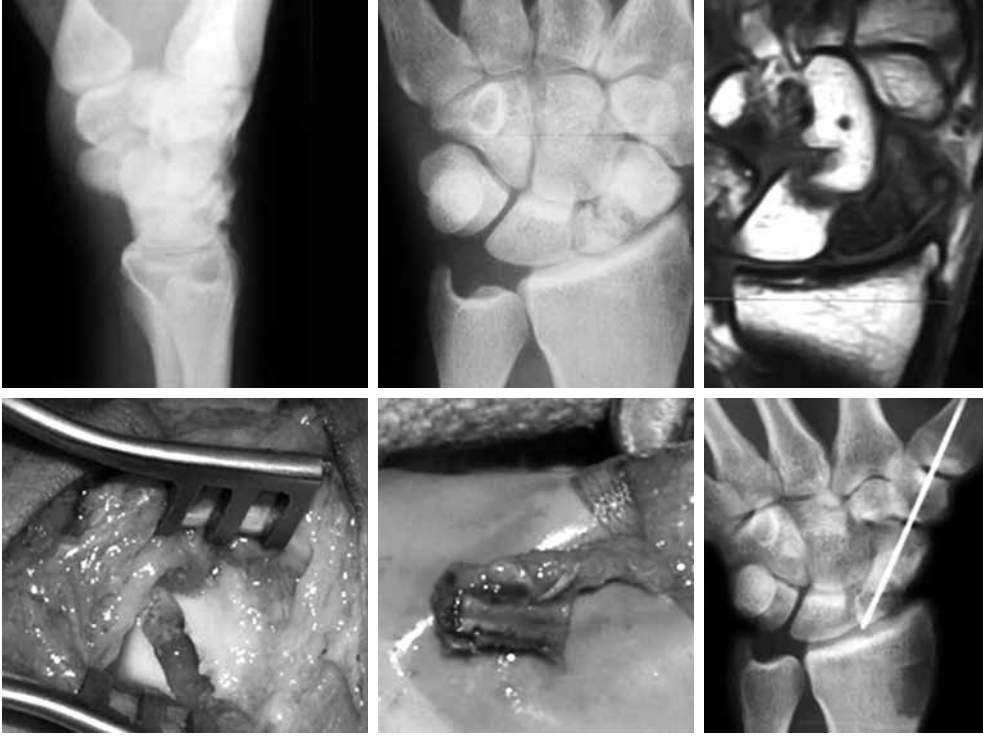Kaynamama ve avasküler nekroz oranları, beslenmesi zayıf olan proksimal kısım kırıklarında yüksektir. Skafoidin eklem içi bir kemik olması, periost desteği olmaması, iyileşmenin sadece primer kallus ile olmasını gerektirir. Dolayısıyla iyileşme bir anlamda mekanik stabiliteye bağlıdır. İyileşmenin sadece endosteal yüzden gelişmesi nedeniyle, kal dokusunun iki kırık ucu bir arada tutucu etkisi zayıftır. Eğici ve döndürücü kuvvetlere direnci de zayıftır. İşte bu nedenle vida tespiti ve kırık hattında kompresyon oluşturulması, kaynama için gereklidir. Kaynamama için bilinen risk faktörleri; proksimal kısım kırıkları, karpal instabilite, avasküler nekroz ve yer değiştirme olarak bilinmektedir.<sup>[3,5]</sup> Yetersiz tespit ve gecikmiş tanı da kaynamamaya katkıda bulunur.<sup>[33]</sup>

Slade ve ark.<sup>[67-69]</sup> kaynamamaları altı alt gruba ayırmışlardır (Tablo 4). İlk üç evrede, kırık hattında kemik resorpsiyonunun <1 mm olması, minimal skleroz olması ve skafoidin fibrokıkırdak kılıfının korunmuş olması esastır. Fibröz kaynamanın da içinde sayıldığı bu erken dönemde, skafoidin stabil vida tespiti, greft gereksinimi olmaksızın kaynamayı sağlayıcı denilmektedir. Kırık hattındaki kist oluşumları ve sklerozun hakim olduğu ancak skafoidin diziliminin bozulmadığı kaynamama olguları ise greft ve vidalı tespite uygun görülmektedir. Sinoviyal psödoartroz, son evre olarak, açık debridman kortikospongiöz kemik grefti ve vidalı tespit gerektirir.



**Şekil 8.** Hastanın ameliyat esnasındaki ve 16. aydaki radyografileri. Greftin proksimal kısım kaynaması halen yetersiz görülmektedir.



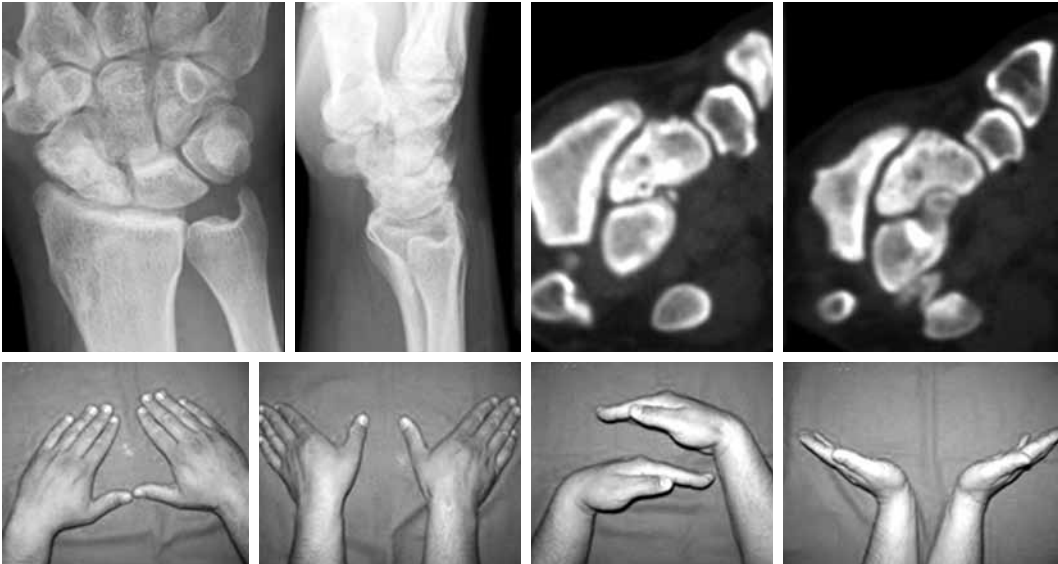

**Şekil 9.** Proksimal kısım kaynamaması bulunan olgunun radius distal uçtan supraretinaküler arter pediküllü kemik grefti ile tedavisi.

Kaynamama durumunda, kırık hattında sklerotik değişiklikler minimal ve kistik genişlemeler 5 mm'nin altında ise otolog greft uygulaması bir kemik biyopsi trokarı ile yapılabilir. Radius distal uçtan alınacak spongiöz greftler kullanılıp trokar yardımıyla kaynamama bölgesi greftlenebilir.<sup>[68]</sup> İliyak greft alınması kistik genişlemelerde ve skafoidin yükseklik kayıpla-

rında bir zorunluluktur ve morbiditesi bir sporcu için daha fazladır.

Geissler,<sup>[55]</sup> kaynamama sınıflamasında tip II, III ve tip IV'e dahi kapalı demineralize kemik matriksi ile greftleme yapmaktadır. On beş hastanın 14'ünde (%93.3) bu yolla kaynama elde etmiştir.



**Şekil 10.** Hastanın 10. yıl röntgen, bilgisayarlı tomografisi ve fonksiyonel değerlendirme, kaynama oluşmuş durumda.

Yassae ve Yang,<sup>[48]</sup> yer değiştirmemiş kaynamama olgularını Acutrak™ mini vida ile tespit etmişlerdir. Mini insizyon sonrası radius distal uçtan spongiöz greftler kullanarak olguların hepsinde ortalama üç ayda kaynama elde etmişlerdir. Bu çalışmada, yer değiştirmemiş ve açılanmamış kaynamama olgularında spongiöz greft üzerinden tekrar oyma işlemi yapıp daha sonra vidalama yapılmıştır.

Huang ve ark.<sup>[78]</sup> 43 hastalık kaynamama serisinde trikortikal greft + Herbert vidası ile %93.9 kaynama elde etmiş, ve %13 oranında vida protrüzyonu saptamışlardır. Kapoor ve ark.<sup>[79]</sup> çalışmalarında kaynamama durumunda supraretinaküler dallardan beslenen distal radius grefti uygulamış ve 34 hastadan 15'inde kaynama (%44) elde etmişlerdir. Aynı çalışmada avasküler proksimal kısım hastalarının %46'sı kaynamıştır. Bazı çalışmalarda vaskülarize greftle %93 kaynama bildirilmiştir.<sup>[87]</sup> Larson ve ark.,<sup>[88]</sup> proksimal kısım kaynamaması ve hörgüç (humpback) deformitesinde serbest vasküler medial femoral kondil otogrefti ile 12 hastadan 11'inde kaynama elde etmişlerdir.

Kim ve ark.,<sup>[71]</sup> skafoid bel bölgesi kaynamamalarında volar perkütan tespit ile 12 hastanın hepsinde kaynamayı başarmıştır. Ancak bu çalışmada proksimal kısım hastaları yoktur.

Matsuki ve ark.,<sup>[89]</sup> kaynamama olgularında distal fragmanın eksizyonunu araştırmışlar, sonuçta volar tipte yani kırık hattının skafoid uzun aksına dik yerleştiği kaynamama olgularında, distal kısım rezeksiyonunu önermişlerdir. Bu tipteki skafoid kırıkları DISI ve hörgüç deformitesinin geliştiği kırıklardır.

Sonuç olarak kaynamama oranları skafoid üzerindeki yerleşime bağlıdır. Proksimal kısım avasküler olduğunda vasküler bir greft gereksinimi ortaya çıkmaktadır. Elde edilen kaynama oranları ise %44-100 arasında değişik oranlarda verilmektedir.<sup>[65-67,71,76,78,79,82,83,85,86,88]</sup> Kırık yer değiştirmesi, skafoid kaynamamaları için en önemli risk faktörüdür.<sup>[8,18,22,90]</sup>

### ARTROSKOPİK YARDIMLI VİDA TESPİTİ

Skafoid kırığına eşlik eden yumuşak doku yaralanmaları %35-86 arasında bildirilmiştir.<sup>[67,91]</sup> Caloia ve ark.,<sup>[92]</sup> artroskopi ile skafoid kırığına eşlik eden %62.5 oranında bağ, kondral ve osteokondral yaralanma-

**Tablo 4.** Skafoid kaynamama sınıflaması<sup>[67]</sup>

Tip I	4-12 hafta arası geç başvuru
Tip II	Fibröz kaynamama
Tip III	Minimal skleroz <1 mm
Tip IV	Kistik yapılar 1-5 mm arası
Tip V	Hörgüç deformitesi >5 mm kistik değişiklikler
Tip VI	El bileği artrozu

lar saptamışlardır. Artroskopik yardımcı yerleştirme ve perkütan tespit en büyük avantajı, eşlik eden trianguler fibrokırdak kompleksi (TFKK) ve benzeri lezyonların da eş zamanlı tedavisidir. Skafoid kırığına eşlik eden interkarpal bağ yaralanmaları genelde inkomplet tipte gözlenmiştir.

Artroskopik gözlem, midkarpal eklemde özellikle skafoidin bel bölgesinin rahatça görülmesi ve yerleştirmenin değerlendirilmesi açısından yararlıdır. Skafoid kırıklarında skopi kullanılarak redüksiyonun değerlendirilmesindeki zorluklar ortadan kalkar. Slade ve ark.,<sup>[54]</sup> 20 hastanın tamamında (ikisi proksimal kısım olmak üzere) artroskopik yöntemle kaynama elde etmişlerdir.

### REHABİLİTASYON

Akut kırıkların perkütan tespitinde başlangıçta aktif el bileği hareketine izin verilmekte, 1-2 hafta geçtikten sonra pasif hareket genişliği egzersizlerine başlanmaktadır.<sup>[93]</sup> Kaynamamalarda egzersiz programı bu bölgenin tespitine bağlıdır. Trikortikal greftlerde, vasküler greftlerde 10 gün sonrası fizik tedavi egzersizlerine başlanmaktadır. Greft kullanılmaksızın tespit edilen fibröz kaynamamalar, akut kırık gibi fizik tedavi programına alınır.

Sporcularda skafoid kırığının perkütan tespit edilmesinin, sedanter yaşayanlara göre çok daha büyük öneme sahip olduğu açıktır. Spora dönüş özellikle jimnastik gibi el bileğinin sürekli yüke maruz kaldığı sporlarda zordur. Skafoidin tespit sonrası çıkarılabilir bir splint ile korunması gerekebilir.<sup>[67]</sup> Korunmasız aktiviteye ancak kallus köprülmesi görüldükten sonra izin verilebilir. Haddad ve Goddard,<sup>[60]</sup> perkütan tespiti takiben oyun sırasında alçı uygulaması yapılmasını önermişlerdir.

**Tablo 5.** Sporcularda skafoid kırıklarında dikkat edilmesi gereken noktalar

- Tanıda skafoid kırığından şüphe edildiğinde radyografi negatif ise, manyetik rezonans görüntüleme ya da bilgisayarlı tomografinin beklemeden çekilmesi daha uygundur. Bu hem gereksiz alçılı tespit ile zaman kaybedilmesini hem de eşlik eden diğer bağ ve trianguler fibrokırdak kompleksi yaralanmasının tanısının konulmasını sağlar.
- Sporcularda yer değiştirmemiş kırıklarda perkütan kanüllü vida tespiti, aile ve sporcu ile sonuçları hakkında konuşularak önerilmelidir.
- Kaynamama durumunda, kırık hattında sklerotik değişiklikler minimal ve kistik genişlemeler 5 mm'nin altındaysa, otolog greft uygulaması bir kemik trokarı ile yapılabilir. Greft donör sahası radius distal uç olarak kullanılabilir. İliyak greft morbiditesi sporcular için daha fazladır.

Sporcunun skafoid cerrahisi sonrası spora dönüşünü belirleyen bir faktör de temas sporu yapıp yapmadığıdır. Temas sporu yapmayanlar yara iyileşir iyileşmez spora dönebilir. Temas sporunda cerrahiden 2-3 hafta sonra alçı ile oynamalarına izin verilmektedir.<sup>[93]</sup> Bizim pratiğimizde ise kortikal kaynama bulgusu olmadan temas sporuna izin vermiyoruz (Tablo 5).

Sonuç olarak, skafoid kırıkları sporcu olsun olmasın herkes için el bileğinin en sorunlu kısmını oluşturur. Yer değiştirmemiş kırıklarında kırığın yerleşimine göre volar/dorsal perkütan kanüllü vida tekniği skopi kontrolünde yapıldığında başarılı sonuçlar vermektedir. Bir kez kaynamama yönünde bir ilerleme olursa bu durumun erken saptanmasının önemi vardır. Fibröz kaynamama, sklerotik hale dönüştürülmemelidir. Bu yüzden bütün çalışmalarda dikkati çektiği gibi hastalar uzun dönemde 6-8 aylık aralarla görülmelidir. Başlangıçta dengeli yapılmış bir tespitin zamanla bozulması, kaynamama ortaya çıkması ve radiokarpal artroza, vida protrüzyonlarına ilerlemesi böylece önlenmiş olur.

#### KAYNAKLAR

1. Rettig AC, Patel DV. Epidemiology of elbow, forearm, and wrist injuries in the athlete. *Clin Sports Med* 1995;14:289-97.
2. Morgan WJ, Slowman LS. Acute hand and wrist injuries in athletes: evaluation and management. *J Am Acad Orthop Surg* 2001;9:389-400.
3. Haisman JM, Rohde RS, Weiland AJ; American Academy of Orthopaedic Surgeons. Acute fractures of the scaphoid. *J Bone Joint Surg [Am]* 2006;88:2750-8.
4. Webb BG, Rettig LA. Gymnastic wrist injuries. *Curr Sports Med Rep* 2008;7:289-95.
5. Rettig AC. Athletic injuries of the wrist and hand. Part I: traumatic injuries of the wrist. *Am J Sports Med* 2003;31:1038-48.
6. Shively RA, Sundaram M. Ununited fractures of the scaphoid in boxers. A therapeutic dilemma. *Am J Sports Med* 1980;8:440-2.
7. Heckmann A, Lahoda LU, Alkandari Q, Vogt PM, Knobloch K. C-typescaphoid fracture in a elite powerlifting. *Sportverletz Sportschaden* 2008;22:106-8. [Abstract]
8. Kozin SH. Incidence, mechanism, and natural history of scaphoid fractures. *Hand Clin* 2001;17:515-24.
9. Patterson R, Moritomo H, Yamaguchi S, Mitsuyasu H, Shah M, Buford W, et al. Scaphoid anatomy and mechanics: update and review. *Oper Tech Orthop* 2003;13:2-10.
10. Menapace KA, Larabee L, Arnoczky SP, Neginhal VS, Dass AG, Ross LM. Anatomic placement of the Herbert-Whipple screw in scaphoid fractures: a cadaver study. *J Hand Surg [Am]* 2001;26:883-92.
11. Panagis JS, Gelberman RH, Taleisnik J, Baumgaertner M. The arterial anatomy of the human carpus. Part II: The intraosseous vascularity. *J Hand Surg [Am]* 1983;8:375-82.
12. Gelberman RH, Menon J. The vascularity of the scaphoid bone. *J Hand Surg [Am]* 1980;5:508-13.
13. Weber ER, Chao EY. An experimental approach to the mechanism of scaphoid waist fractures. *J Hand Surg [Am]* 1978;3:142-8.
14. Smith DK, An KN, Cooney WP 3rd, Linscheid RL, Chao EY. Effects of a scaphoid waist osteotomy on carpal kinematics. *J Orthop Res* 1989;7:590-8.
15. Moritomo H, Murase T, Oka K, Tanaka H, Yoshikawa H, Sugamoto K. Relationship between the fracture location and the kinematic pattern in scaphoid nonunion. *J Hand Surg [Am]* 2008;33:1459-68.
16. Nakamura R, Imaeda T, Tsuge S, Watanabe K. Scaphoid non-union with D.I.S.I. deformity. A survey of clinical cases with special reference to ligamentous injury. *J Hand Surg [Br]* 1991;16:156-61.
17. Kawamura K, Chung KC. Treatment of scaphoid fractures and nonunions. *J Hand Surg [Am]* 2008;33:988-97.
18. Ring D, Lozano-Calderón S. Imaging for suspected scaphoid fracture. *J Hand Surg [Am]* 2008;33:954-7.
19. Leslie IJ, Dickson RA. The fractured carpal scaphoid. Natural history and factors influencing outcome. *J Bone Joint Surg [Br]* 1981;63:225-30.
20. Henriksen OM, Lonsdale MN, Jensen TD, Weikop KL, Holm O, Duus B, et al. Two-dimensional fusion imaging of planar bone scintigraphy and radiographs in patients with clinical scaphoid fracture: an imaging study. *Acta Radiol* 2009;50:71-7.
21. Yin ZG, Zhang JB, Kan SL, Wang XG. Diagnosing suspected scaphoid fractures: a systematic review and meta-analysis. *Clin Orthop Relat Res* 2010;468:723-34.
22. Dias JJ, Brenkel IJ, Finlay DB. Patterns of union in fractures of the waist of the scaphoid. *J Bone Joint Surg [Br]* 1989;71:307-10.
23. Smith ML, Bain GI, Chabrel N, Turner P, Carter C, Field J. Using computed tomography to assist with diagnosis of avascular necrosis complicating chronic scaphoid nonunion. *J Hand Surg [Am]* 2009;34:1037-43.
24. Russe O. Fracture of the carpal navicular. Diagnosis, non-operative treatment, and operative treatment. *J Bone Joint Surg [Am]* 1960;42:759-68.
25. Herbert TJ, Fisher WE. Management of the fractured scaphoid using a new bone screw. *J Bone Joint Surg [Br]* 1984;66:114-23.
26. Beek M, Abolmaesumi P, Luenam S, Ellis RE, Sellens RW, Pichora DR. Validation of a new surgical procedure for percutaneous scaphoid fixation using intra-operative ultrasound. *Med Image Anal* 2008;12:152-62.
27. Petheram TG, Garg S, Compson JP. Is the scaphoid cast still alive? A survey of current UK practice in conservative management of scaphoid fractures. *J Hand Surg Eur Vol* 2009;34:281-2.
28. Karantana A, Downs-Wheeler MJ, Webb K, Pearce CA, Johnson A, Bannister GC. The effects of Scaphoid and Colles casts on hand function. *J Hand Surg [Br]* 2006;31:436-8.
29. Moser VL, Krimmer H, Herbert TJ. Minimal invasive treatment for scaphoid fractures using the cannulated herbert screw system. *Tech Hand Up Extrem Surg* 2003;7:141-6.
30. Shih JT, Lee HM, Hou YT, Tan CM. Results of arthroscopic reduction and percutaneous fixation for acute displaced scaphoid fractures. *Arthroscopy* 2005;21:620-6.
31. Slade JF 3rd, Gutow AP, Geissler WB. Percutaneous internal fixation of scaphoid fractures via an arthroscopically assisted dorsal approach. *J Bone Joint Surg [Am]* 2002;84-A Suppl 2:21-36.

32. Shin AY, Hofmeister EP. Percutaneous fixation of stable scaphoid fractures. *Tech Hand Up Extrem Surg* 2004;8:87-94.
33. Inoue G, Shionoya K. Herbert screw fixation by limited access for acute fractures of the scaphoid. *J Bone Joint Surg [Br]* 1997;79:418-21.
34. Yip HS, Wu WC, Chang RY, So TY. Percutaneous cannulated screw fixation of acute scaphoid waist fracture. *J Hand Surg [Br]* 2002;27:42-6.
35. Dias JJ, Wildin CJ, Bhowal B, Thompson JR. Should acute scaphoid fractures be fixed? A randomized controlled trial. *J Bone Joint Surg [Am]* 2005;87:2160-8.
36. Vinnars B, Pietreanu M, Bodestedt A, Ekenstam F, Gerdin B. Nonoperative compared with operative treatment of acute scaphoid fractures. A randomized clinical trial. *J Bone Joint Surg [Am]* 2008;90:1176-85.
37. Modi CS, Nancoo T, Powers D, Ho K, Boer R, Turner SM. Operative versus nonoperative treatment of acute undisplaced and minimally displaced scaphoid waist fractures-a systematic review. *Injury* 2009;40:268-73.
38. Chen AC, Lee MS, Ueng SW, Chen WJ. Management of late-diagnosed scaphoid fractures. *Injury* 2010;41:e10-4.
39. Waitayawinyu T, Pfaeffle HJ, McCallister WV, Nemechek NM, Trumble TE. Management of scaphoid nonunions. *Hand Clin* 2010;26:105-17.
40. Adams JE, Steinmann SP. Acute scaphoid fractures. *Orthop Clin North Am* 2007;38:229-35.
41. Grewal R, King GJ. An evidence-based approach to the management of acute scaphoid fractures. *J Hand Surg [Am]* 2009;34:732-4.
42. Skirven T, Trope J. Complications of immobilization. *Hand Clin* 1994;10:53-61.
43. van der Molen AB, Groothoff JW, Visser GJ, Robinson PH, Eisma WH. Time off work due to scaphoid fractures and other carpal injuries in The Netherlands in the period 1990 to 1993. *J Hand Surg [Br]* 1999;24:193-8.
44. Haddad FS, Goddard NJ. Acute percutaneous scaphoid fixation using a cannulated screw. *Chir Main* 1998;17:119-26.
45. McQueen MM, Gelbke MK, Wakefield A, Will EM, Gaebler C. Percutaneous screw fixation versus conservative treatment for fractures of the waist of the scaphoid: a prospective randomised study. *J Bone Joint Surg [Br]* 2008;90:66-71.
46. Bedi A, Jebson PJ, Hayden RJ, Jacobson JA, Martus JE. Internal fixation of acute, nondisplaced scaphoid waist fractures via a limited dorsal approach: an assessment of radiographic and functional outcomes. *J Hand Surg [Am]* 2007;32:326-33.
47. Bond CD, Shin CA. Percutaneous cannulated screw fixation of acute scaphoid fractures. *Tech Hand Up Extrem Surg* 2000;4:81-7.
48. Yassaee F, Yang SS. Mini-incision fixation of nondisplaced scaphoid fracture nonunions. *J Hand Surg [Am]* 2008;33:1116-20.
49. Meermans G, Verstreken F. Percutaneous transtrapezial fixation of acute scaphoid fractures. *J Hand Surg Eur Vol* 2008;33:791-6.
50. Bond CD, Shin AY, McBride MT, Dao KD. Percutaneous screw fixation or cast immobilization for nondisplaced scaphoid fractures. *J Bone Joint Surg [Am]* 2001;83-A:483-8.
51. Dodds SD, Panjabi MM, Slade JF 3rd. Screw fixation of scaphoid fractures: a biomechanical assessment of screw length and screw augmentation. *J Hand Surg [Am]* 2006;31:405-13.
52. Adamany DC, Mikola EA, Fraser BJ. Percutaneous fixation of the scaphoid through a dorsal approach: an anatomic study. *J Hand Surg [Am]* 2008;33:327-31.
53. Polsky MB, Kozin SH, Porter ST, Thoder JJ. Scaphoid fractures: dorsal versus volar approach. *Orthopedics* 2002;25:817-9.
54. Slade JF, Lozano-Calderón S, Merrell G, Ring D. Arthroscopic-assisted percutaneous reduction and screw fixation of displaced scaphoid fractures. *J Hand Surg Eur Vol* 2008;33:350-4.
55. Geissler WB. Arthroscopic management of scaphoid fractures in athletes. *Hand Clin* 2009;25:359-69.
56. Gellman H, Caputo RJ, Carter V, Aboulaflia A, McKay M. Comparison of short and long thumb-spica casts for non-displaced fractures of the carpal scaphoid. *J Bone Joint Surg [Am]* 1989;71:354-7.
57. Kaneshiro SA, Failla JM, Tashman S. Scaphoid fracture displacement with forearm rotation in a short-arm thumb spica cast. *J Hand Surg [Am]* 1999;24:984-91.
58. Mack GR, Wilckens JH, McPherson SA. Subacute scaphoid fractures. A closer look at closed treatment. *Am J Sports Med* 1998;26:56-8.
59. Mack GR, Bosse MJ, Gelberman RH, Yu E. The natural history of scaphoid non-union. *J Bone Joint Surg [Am]* 1984;66:504-9.
60. Haddad FS, Goddard NJ. Acute percutaneous scaphoid fixation. A pilot study. *J Bone Joint Surg [Br]* 1998;80:95-9.
61. Bushnell BD, McWilliams AD, Messer TM. Complications in dorsal percutaneous cannulated screw fixation of nondisplaced scaphoid waist fractures. *J Hand Surg [Am]* 2007;32:827-33.
62. Soubeyrand M, Even J, Mansour C, Gagey O, Molina V, Biau D. Cadaveric assessment of a new guidewire insertion device for volar percutaneous fixation of nondisplaced scaphoid fracture. *Injury* 2009;40:645-51.
63. Adolfsson L, Lindau T, Arner M. Acutrak screw fixation versus cast immobilisation for undisplaced scaphoid waist fractures. *J Hand Surg [Br]* 2001;26:192-5.
64. Daecke W, Wieloch P, Vergetis P, Jung M, Martini AK. Occurrence of carpal osteoarthritis after treatment of scaphoid nonunion with bone graft and herbert screw: a long-term follow-up study. *J Hand Surg [Am]* 2005;30:923-31.
65. Capo JT, Orillaza NS Jr, Slade JF 3rd. Percutaneous management of scaphoid nonunions. *Tech Hand Up Extrem Surg* 2009;13:23-9.
66. Merrell G, Slade J. Technique for percutaneous fixation of displaced and nondisplaced acute scaphoid fractures and select nonunions. *J Hand Surg [Am]* 2008;33:966-73.
67. Slade JF 3rd, Geissler WB, Gutow AP, Merrell GA. Percutaneous internal fixation of selected scaphoid nonunions with an arthroscopically assisted dorsal approach. *J Bone Joint Surg [Am]* 2003;85 Suppl 4:20-32.
68. Slade JF 3rd, Dodds SD. Minimally invasive management of scaphoid nonunions. *Clin Orthop Relat Res* 2006;445:108-19.
69. Slade JF, Merrell GA, Geissler WB. Fixation of acute and selected nonunion scaphoid fractures. In: Geissler WB editor. *Wrist arthroscopy*. New York: Springer; 2005. p. 112-24.
70. Weinberg AM, Pichler W, Grechenig S, Tesch NP, Heidari N, Grechenig W. The percutaneous antegrade scaphoid fracture fixation-a safe method? *Injury* 2009;40:642-4.
71. Kim JK, Kim JO, Lee SY. Volar percutaneous screw fixation for scaphoid waist delayed union. *Clin Orthop Relat Res*

- 2010;468:1066-71.
72. Soubeyrand M, Biau D, Mansour C, Mahjoub S, Molina V, Gagey O. Comparison of percutaneous dorsal versus volar fixation of scaphoid waist fractures using a computer model in cadavers. *J Hand Surg [Am]* 2009;34:1838-44.
  73. Burgess RC. The effect of a simulated scaphoid malunion on wrist motion. *J Hand Surg [Am]* 1987;12:774-6.
  74. McCallister WV, Knight J, Kaliappan R, Trumble TE. Central placement of the screw in simulated fractures of the scaphoid waist: a biomechanical study. *J Bone Joint Surg [Am]* 2003;85:72-7.
  75. Leventhal EL, Wolfe SW, Walsh EF, Crisco JJ. A computational approach to the "optimal" screw axis location and orientation in the scaphoid bone. *J Hand Surg [Am]* 2009;34:677-84.
  76. Trumble TE, Clarke T, Kreder HJ. Non-union of the scaphoid. Treatment with cannulated screws compared with treatment with Herbert screws. *J Bone Joint Surg [Am]* 1996;78:1829-37.
  77. Cooney WP, Dobyns JH, Linscheid RL. Fractures of the scaphoid: a rational approach to management. *Clin Orthop Relat Res* 1980;90-7.
  78. Huang YC, Liu Y, Chen TH. Long-term results of scaphoid nonunion treated by intercalated bone grafting and Herbert's screw fixation-a study of 49 patients for at least five years. *Int Orthop* 2009;33:1295-300.
  79. Kapoor AK, Thompson NW, Rafiq I, Hayton MJ, Stillwell J, Trail IA. Vascularised bone grafting in the management of scaphoid non-union - a review of 34 cases. *J Hand Surg Eur Vol* 2008;33:628-31.
  80. Barton NJ. Experience with scaphoid grafting. *J Hand Surg [Br]* 1997;22:153-60.
  81. Schuind F, Haentjens P, Van Innis F, Vander Maren C, Garcia-Elias M, Sennwald G. Prognostic factors in the treatment of carpal scaphoid nonunions. *J Hand Surg [Am]* 1999;24:761-76.
  82. Inaparthi PK, Nicholl JE. Treatment of delayed/nonunion of scaphoid waist with Synthes cannulated scaphoid screw and bone graft. *Hand (N Y)* 2008;3:292-6.
  83. Megerle K, Keutgen X, Müller M, Germann G, Sauerbier M. Treatment of scaphoid non-unions of the proximal third with conventional bone grafting and mini-Herbert screws: an analysis of clinical and radiological results. *J Hand Surg Eur Vol* 2008;33:179-85.
  84. Green DP. The effect of avascular necrosis on Russe bone grafting for scaphoid nonunion. *J Hand Surg [Am]* 1985;10:597-605.
  85. Bindra R, Bednar M, Light T. Volar wedge grafting for scaphoid nonunion with collapse. *J Hand Surg [Am]* 2008;33:974-9.
  86. Braga-Silva J, Peruchi FM, Moschen GM, Gehlen D, Padoin AV. A comparison of the use of distal radius vascularised bone graft and non-vascularised iliac crest bone graft in the treatment of non-union of scaphoid fractures. *J Hand Surg Eur Vol* 2008;33:636-40.
  87. Waitayawinyu T, McCallister WV, Katolik LI, Schlenker JD, Trumble TE. Outcome after vascularized bone grafting of scaphoid nonunions with avascular necrosis. *J Hand Surg [Am]* 2009;34:387-94.
  88. Larson AN, Bishop AT, Shin AY. Free medial femoral condyle bone grafting for scaphoid nonunions with humpback deformity and proximal pole avascular necrosis. *Tech Hand Up Extrem Surg* 2007;11:246-58.
  89. Matsuki H, Horii E, Majima M, Genda E, Koh S, Hirata H. Scaphoid nonunion and distal fragment resection: analysis with three-dimensional rigid body spring model. *J Orthop Sci* 2009;14:144-9.
  90. Clay NR, Dias JJ, Costigan PS, Gregg PJ, Barton NJ. Need the thumb be immobilised in scaphoid fractures? A randomised prospective trial. *J Bone Joint Surg [Br]* 1991;73:828-32.
  91. Wong TC, Yip TH, Wu WC. Carpal ligament injuries with acute scaphoid fractures - a combined wrist injury. *J Hand Surg [Br]* 2005;30:415-8.
  92. Caloia MF, Gallino RN, Caloia H, Rivarola H. Incidence of ligamentous and other injuries associated with scaphoid fractures during arthroscopically assisted reduction and percutaneous fixation. *Arthroscopy* 2008;24:754-9.
  93. Jaworski CA, Krause M, Brown J. Rehabilitation of the wrist and hand following sports injury. *Clin Sports Med* 2010;29:61-80.