



Kalça ağrısının nadir bir nedeni: Pelvik kosta

Pelvic rib: a rare cause of hip pain

Emrah Kovalak,¹ Onat Üzümcügil,¹ Yusuf Öztürkmen,¹ Kemal Behzatoğlu,² Tolga Tüzüner¹

İstanbul Eğitim ve Araştırma Hastanesi ¹Ortopedi ve Travmatoloji Kliniği, ²Patoloji Kliniği, İstanbul

Pelvik kosta nadir görülen, tesadüfen tanı konan, çoğunlukla asemptomatik olan gelişimsel bir anomalidir. Kemik pelvise komşu yumuşak doku içerisinde gelişir ve kemik yapısı gibi kosta veya falanksa benzer şekilde görülür. En sık ilium, sakrum, koksiks ve karın ön duvarında yer alır. Tipik olarak yalancı eklemleşmeler yapar. Pelvik kostonun etyolojisi ile ilgili kesin bir bilgi yoktur. Radyolojik bulgular, ayırıcı tanıda önem arz eder, özellikle travma öyküsü olan hastalarda miyozitis ossifikans ve avülzyon kırıkları ayırıcı tanıda ilk akla gelmesi gereken patolojilerdir. Bu yazıda, sol kalçasında iki yıldır devam eden ağrı ve uzun süreli aktivitelerde fonksiyonel yetersizlik yakınması ile kliniğe başvuran, 28 yaşında erkek bir hasta sunuldu. Hastanın öyküsünden, sol kalça hizasından beş yıl önce bıçaklandığı öğrenildi. Radyolojik incelemeleri takiben kemik yapısına yalancı eklemleşmenin olmadığı pelvik kosta tanısı konuldu. Semptomatik olması nedeni ile bu yapı eksize edildi. Radyolojik olarak konan tanı, histopatolojik inceleme ile doğrulandı. Takiplerde, hastanın kalça ağrısının geçtiği gözlemlendi. Literatürde pelvik kosta olan sınırlı sayıda olgu tanımlanmıştır. Bunların çoğunluğu asemptomatik olduğundan, eksizyon nadir olarak yapılmış ve dolayısıyla histopatolojik doğrulama yapılamamıştır. Bununla birlikte, bu olguda yalancı eklemleşmenin olmaması da, nadir olan bir olguyu daha da nadir kılmıştır.

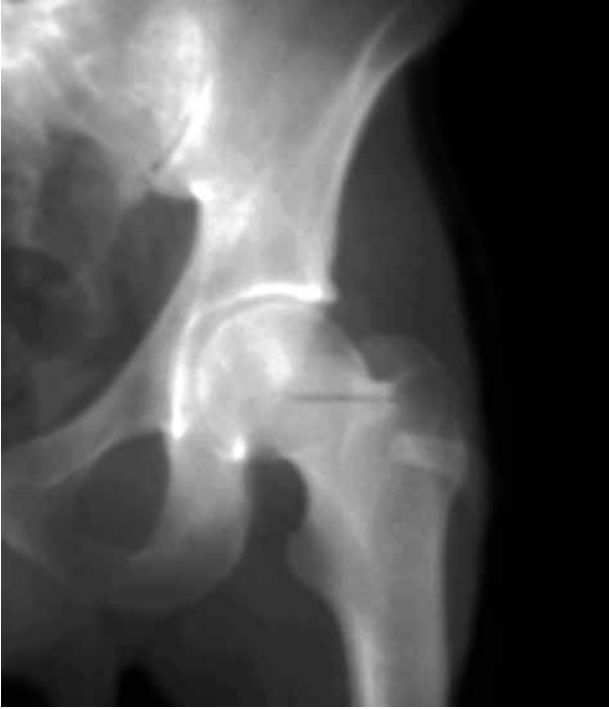Anahtar sözcükler: Avülzyon kırıkları; pelvik dijiti; pelvik rib.

Pelvic rib is a rare developmental abnormality, which is usually asymptomatic and diagnosed coincidentally. It develops in the soft tissue adjacent to pelvis and typically appears as a rib or phalanx like bone structure. Pelvic rib is mostly located at ilium, sacrum, coccyx and anterior abdominal wall. It may typically have pseudoarticulations. The etiology of the pelvic rib has not been established yet. Radiological findings are critical in the differential diagnosis. Myositis ossificans and avulsion fractures should be considered first particularly in the patients with the history of trauma. In this article, we present a 28-year-old male patient who was admitted to the clinic with the complaint of left hip pain for two years and functional disability during long-time activities. The history of the patient revealed that he was stabbed with a knife at the level of left hip five years ago. Following radiological examination, bone structure was diagnosed with pelvic rib without pseudoarticulations. It was surgically removed due to its symptomatic nature. The diagnosis based on radiological examination was confirmed by histopathological examination. During follow-up, the patient was free of hip pain. Only a limited number of cases with pelvic rib have been described in the literature. As the majority of them were asymptomatic, excision was rarely performed. As a result, the diagnosis was not able to be confirmed by histopathological examination. Also, in this case, the absence of pseudoarticulations made this rare case more unique.

Key words: Avulsion fractures; pelvic digit; pelvic rib.

Pelvik kosta ya da pelvik dijiti nadir görülen, tanısı tesadüfen konulan çoğunlukla asemptomatik olan gelişimsel bir anomalidir.^[1,2] Kemik pelvise komşu yumuşak doku içerisinde falanks veya kostaya benzer şekilde görülebilir.^[2] Belirgin korteks ve medullaya sahip bu kemik yapılar bir ya da birden fazla olabilir. Pelvise devamlılık göstermeyen pelvik kostalar

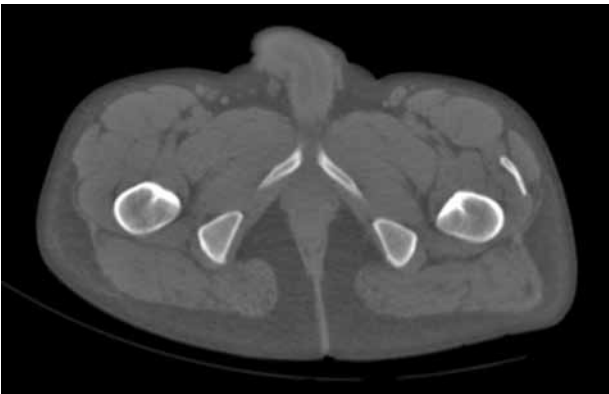
karakteristik olarak birbirleriyle yalancı eklemleşmeler yapar.^[1,3] Bu yazıda kalça ağrısı ve uzun süreli aktivitelerde fonksiyonel yetersizliğe neden olan, yalancı eklemleşme göstermeyen atipik pelvik dijiti bir hasta sunuldu. Semptomatik olduğunda kalça ağrısının ayırıcı tanısına giren bu gelişimsel bozukluk farklı yönleriyle literatür eşliğinde tartışıldı.



Şekil 1. Anteroposteriyör sol kalça grafisinde trokanter majör seviyesinde ve lateralde kemik yapıda oluşum (pelvik kosta) izlenmektedir.

OLGU SUNUMU

Yirmi sekiz yaşında erkek hasta iki yıldır devam eden kalça ağrısı ve uzun süreli aktivitelerde fonksiyonel yetersizlik yakınmaları ile başvurdu. Fizik muayenesinde uyluk proksimal anteriorunda beş yıl öncesine ait olduğu belirtilen delici kesici alet yaralanmasına bağlı 10 cm'lik bir skar dokusu ve sol kalça önünde minimal hassasiyet vardı. Kalça fleksiyon ve iç rotasyonunda ileri derecelerde belirginleşen bir ağrı dışında anlamlı bir bulgu görülmedi.



Şekil 2. Pelvik bilgisayarlı tomografi aksiyel kesitte sol kalça lateralinde, rektus femoris posteriorunda yer alan kemik yapılar ile bağlantısı olmayan kemik yapıda oluşum (pelvik kosta) izlenmektedir.

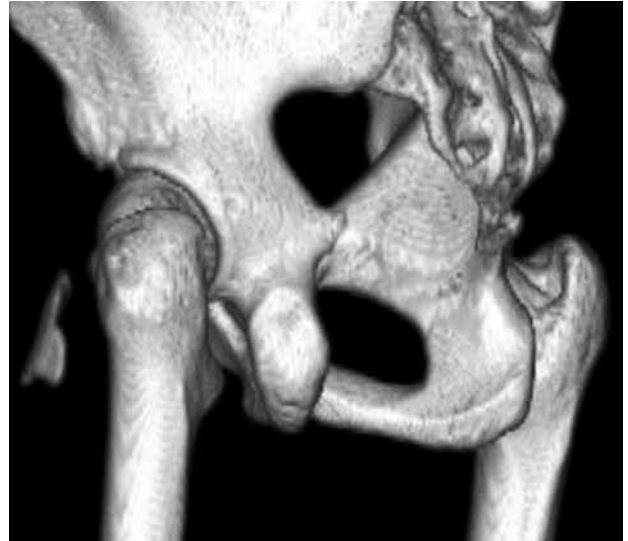Radyografik değerlendirmede sol kalça önünde trokanter majörden femur boynuna doğru uzanan kemik yapı görüldü (Şekil 1). Bilgisayarlı tomografi ile kemik doku, femur ya da pelvik kemiklerle eklemleşme yapmamakla birlikte pelvik kosta ile uyumlu olarak değerlendirildi (Şekil 2, 3).

Hastanın semptomatik olması ve o bölgede mevcut bir yaralanma öyküsü nedeniyle hastaya cerrahi önerildi. Sol kalça anterior yaklaşım ile kapsül önüne kadar ulaşan, yaklaşık 57x12 mm'lik kemik doku eksize edildi. Çevre dokulardan kolaylıkla ayrılabilmesi ve eklemleşme göstermemesi dikkat çekiciydi. Histopatolojik değerlendirmede belirgin kortikal ve medüller kemik doku içermesi nedeniyle pelvik kosta ile uyumlu olarak değerlendirildi (Şekil 4). Ameliyat sonrası erken dönem takiplerde hastanın ağrısının tamamen geçtiği ve eklem hareket açıklığının tam olduğu gözlemlendi.

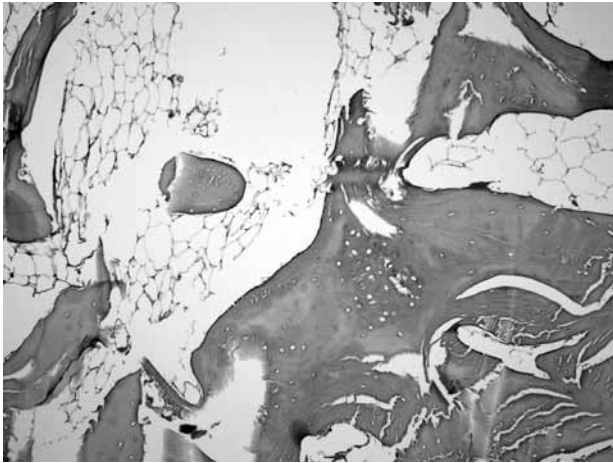
TARTIŞMA

Pelvik kosta, tanısı tesadüfen konulan ve çoğunlukla asemptomatik olan gelişimsel bir anomalidir.^[1,2] İlk olarak 1974 yılında Sullivan ve Cornwell tarafından tanımlanmıştır.^[4,5] Sullivan ve Cornwell'in^[4] tanımladığı olguda kitle pelvis içi yerleşim göstermekteydi. Bununla birlikte literatürdeki az sayıdaki olguda en sık ilium, sakrum, koksiks ve karın ön duvarı bildirilmektedir. Tipik olarak yalancı eklemleşmeler gösterebilir.^[1,3,6] Sunulan olguda pelvik kosta uyluk önü yerleşiminde ve bildirilen çoğu olgudan farklı olarak yalancı eklemleşme göstermemekteydi.^[7]

Pelvik kostanın oluşumu ile ilgili kesin bir bilgi yoktur.^[5] Bununla birlikte embriyogenezin ilk altı



Şekil 3. Pelvik üç boyutlu bilgisayarlı tomografi rekonstrüksiyonda sol kalça lateralinde kemik yapılar ile bağlantısı olmayan kemik yapıda oluşum (pelvik kosta) izlenmektedir.

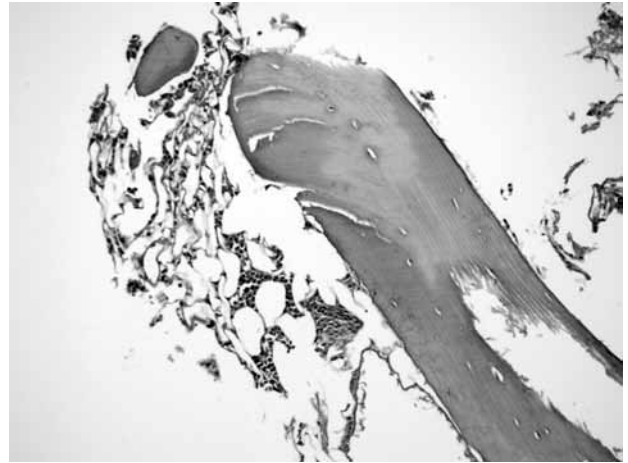

Şekil 4. Eksize edilen materyalin histopatolojik görüntüsü. Normal kortikal ve trabeküler kemik, arada ilik yağ dokusu (H-E x 200).

haftası içinde, kemik oluşumunun mezenkimal evresinde gerçekleşen anormallik sonucu olduğu kabul edilir. Birinci koksigeal vertebranın kartilaginöz kosta primordiumunun vertebral kolonla birleşmemesi sorumlu tutulur. Böylece kıkırdak merkezi bağımsız olarak gelişerek rudimenter kosta oluşur. Bu kartilaginöz merkezlerin segmentasyonu da parmak benzeri görüntü oluşturabilir.^[3,5,8] Histopatolojik değerlendirme yapılan olgularda kemik yapının kortikal ve medüller komponentler içerdiği gösterilmiştir.

Pelvik kostonun radyolojik özelliklerinin bilinmesi ayırıcı tanıda önemlidir. Sunulan olguda olduğu gibi travma öyküsü olan hastalarda miyozitis ossifikans ve avülsiyon kırıkları ayırıcı tanıda ilk düşünülmesi gereken patolojilerdir.^[1-3] Avülsiyon kırıkları nadir görülen yaralanmalar olup, ergenlik döneminde apofiz plakları üzerindeki büyüme kıkırdaklarında ASIS ve AİİS bölgesine yapışan kasların ani ve şiddetli kasılması sonucu dolaylı olarak oluşurlar.^[9] Ayrıca pelvik bağ kalsifikasyonu ve yabancı cisim de ayırıcı tanıda düşünülmesi gereken diğer patolojilerdir.^[8] Kıkırdak şapka olması nedeniyle osteokondromların ayırt edilmesi daha kolaydır. Fong hastalığında ise genellikle iki taraflı olan ve iliyak kemiğin merkezinden arkaya yönelen iliyak boynuzlar bulunur.^[2,7] Daha az sıklıkla pelvik kosta abdominal duvara yerleşebilir ve fibrodisplazi progresivada görülen kemikleşmeyi de taklit edebilir. Bu hastalıkta, kemikleşme ilk olarak boynun arkasındaki yumuşak dokularda oluşur. Birçok bölgede kemik anormallikleri görülür, ayaklarda aşırı büyük başparmaklar ile servikal omurgada füzyon görülebilir.^[7]

Pelvik kosta olgularının çoğu asemptomatiktir ve tanı tesadüfen konulur. Cerrahi tedavi gerektirmeyen çoğu olguda histopatolojik değerlendirme de



Şekil 5. Eksize edilen materyalin histopatolojik görüntüsü. Normal bir trabeküler kemik, ilik yağ dokusu ve kemik iliği hücreleri (H-E x 300).

yapılamaz.^[1] Sunulan olguda delici kesici alet yaralanma öyküsünün bulunması ve ağrı olması cerrahi yaklaşımı gerektirmiştir. Yapılan histopatolojik değerlendirmede kortikal ve medüller komponentler ve kemik iliği varlığı gösterilmiştir.

Pelvik kosta çok nadir görülen bir durum olup radyografik değerlendirme tanıda esastır. Çoğu olguda tedavi gerektirmeyen bu anomalinin, kemik oluşumuna neden olabilecek diğer patolojilerle birlikte ayırıcı tanıda düşünülmesi gerektiğine inanıyoruz.

KAYNAKLAR

1. Tuna H, Taştekin N, Ünlü E, Çermik TF, Sarıdoğan K. Pelvik kosta: Gelişimsel anomali, olgu sunumu. *Romatizma* 2008;23:151-3.
2. Maegele M. Pelvic digit as a rare cause of chronic hip pain and functional impairment: a case report and review of the literature. *J Med Case Reports* 2009;3:139.
3. Keser S, Bayar A, Savranlar A. Pelvic digit: a case report with reference to the differential diagnosis of pelvis abnormalities. [Article in Turkish] *Acta Orthop Traumatol Turc* 2003;37:414-6.
4. Sullivan D, Cornwell WS. Pelvic rib. Report of a case. *Radiology* 1974;110:355-7.
5. Van Breuseghem I. The pelvic digit: a harmless "eleventh" finger. *Br J Radiol* 2006;79:e106-7.
6. Goyen M, Barkhausen J, Marksches NA, Debatin JF. The pelvic digit-a rare developmental anomaly. A case report with CT correlation and review of the literature. *Acta Radiol* 2000;41:317-9.
7. Nguyen VD, Matthes JD, Wunderlich CC. The pelvic digit: CT correlation and review of the literature. *Comput Med Imaging Graph* 1990;14:127-31.
8. Van Derslice R, Gembala R, Zekavat PP. Case report. Pelvic rib/digit. *Spine (Phila Pa 1976)* 1992;17:1264-6.
9. Tüzüner T, Ozturan KE, Karaca E, Ulgür M. Avulsion fracture of the anterior superior iliac spine in a volleyball player. [Article in Turkish] *Acta Orthop Traumatol Turc* 2003;37:340-3.