



Patellofemoral eklem patolojilerinin değerlendirilmesinde manyetik rezonans görüntülemenin rolü

The role of magnetic resonance imaging in the evaluation of patellofemoral joint diseases

Gökçen Çoban, Nefise Çağla Tarhan

Başkent Üniversitesi Tıp Fakültesi Radyoloji Anabilim Dalı, Ankara

Bu derlemede, diz önu ağrısı ile başvuran ve patellofemoral eklem patolojisi düşünölen hastalarda, manyetik rezonans görüntülemenin (MRG) yüksek duyarlılıkla saptayabileceđi patolojiler irdelenmiştir. Ayrıca patellofemoral eklem anatomisi, varyasyonları, patolojileri, akut-kronik süreçte dejeneratif hastalıkların MRG bulgularından bahsedilecektir. Ayrıntılı inceleme; patellofemoral eklem patolojilerine erken dönemde tanı konulup tedavi edilerek hastaya daha kaliteli yaşam sağlayabilmek için önemlidir.

Anahtar sözcükler: Diz önu ağrısı; kondromalazi; manyetik rezonans görüntüleme; patellofemoral eklem.

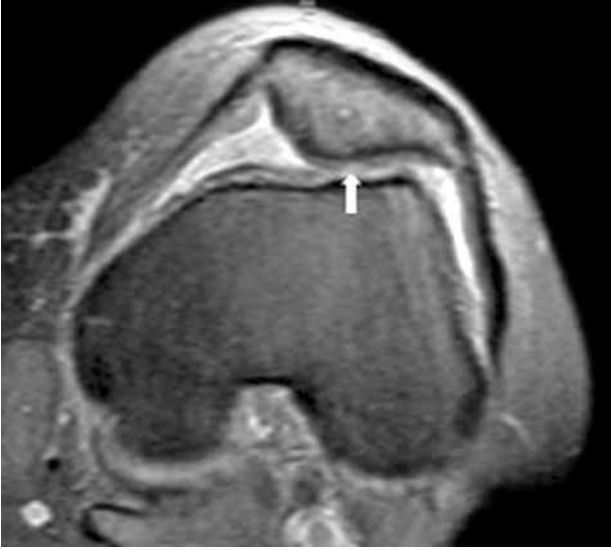
In this review, the pathologies which magnetic resonance imaging (MRI) is highly sensitive for diagnosis in patients who are admitted with anterior knee pain and suspected patellofemoral joint disease were discussed. Patellofemoral joint anatomy, variations and pathologies, as well as MRI findings of degenerative diseases in acute and chronic phase were also explained. Detailed investigation is of utmost importance to allow early diagnosis and improve the quality of life of the patients with patellofemoral joint diseases.

Key words: Anterior knee pain; chondromalacia; magnetic resonance imaging; patellofemoral joint.

Patellofemoral eklem patolojileri özellikle genç hastalarda diz ağrısının önemli nedenlerindedir ve tanısında manyetik rezonans görüntüleme (MRG) önemli bir yer tutar. Bu hastalarda patellofemoral eklem pek çok statik ve dinamik düzensizlikleri ile çeşitli MR bulgularına yol açar. Anteriyor ve anterolateral diz ağrısı patellofemoral eklem patolojilerini, öncelikle de patellar kondromalaziyi düşündürür.

Manyetik rezonans görüntüleme 1980'lerin ikinci yarısında yaygın olarak klinik uygulamaya geçmiş ve merkezi sinir sisteminden sonra ikinci sıklıkta kas-iskelet sistemi, özellikle de diz eklemine görünülmesinde kullanım alanı bulmuştur.^[1] Manyetik rezonans görüntüleme patellofemoral eklem hastalıklarının tanısında da invaziv bir yöntem olmaması, kırıldak ve yumuşak doku verilerini yüksek çözünürlükle yapabildiği, görüntüleme planının sade-

ce aksiyel düzlemlerle sınırlı kalmayıp istenilen tüm planlarda görüntüleyebilmesi ve iyonizan radyasyon içermemesi nedeniyle ilk sırada tercih edilen görüntüleme yöntemi olmuştur. Patellofemoral eklem MR cihazında rutin olarak hasta sırtüstü yatar pozisyonda ve diz ekstansiyonda iken değerlendirilir. Kinematik MR değerlendirme ile yapılmış bazı çalışmalar olmasına rağmen, çekim yapılacak cihazın uygun olması ve bunu yapacak kişinin bu konuda özellikle deneyimli olması gerekmektedir. Ayrıca dinamik görüntüler için özel sekansların da cihazda bulunması gerekir. İnce kesit gradient eko imajlar da kırıldaktaki küçük boyutlu değişikliklerin değerlendirilmesinde kullanılır. Manyetik rezonans görüntüleme ile patellar kemiğin pozisyonu, kemik iliđi ödemi veya subkondral değişikliklerin varlığı, patellanın troklear oluk ile ilişkisi, patellar kırıldak ve troklear kırıldak kalınlıkları,



Şekil 1. Aksiyel manyetik rezonans kesitinde, patellar kıkırdak lateral fasette fokal incelme ve eşlik eden sinyal artışı görülmekte (beyaz ok).

sinyal intensiteleri, kuadriseps ve patellar tendonun bütünlükleri ve intensiteleri, patella etrafındaki yağ yastıklarılarının intensiteleri değerlendirilmelidir.^[2]

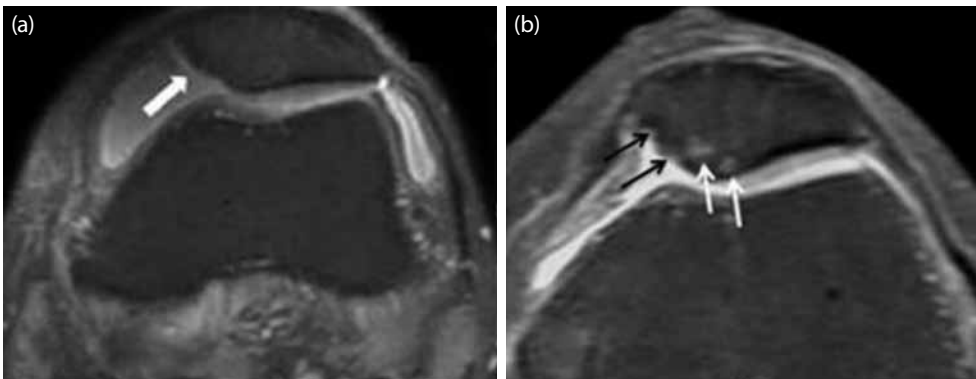
Patellar kondromalazi

Patellar kondromalazi terimi diz önü ağrısı sendromunu genel olarak tanımlamada kullanılan, tipik olarak genç hastalarda, ilk evrede kıkırdakta yumuşama, kabarıklık ve ödem ile ortaya çıkan bir hastalıktır.^[3] Patellar kondromalazi düzelebileceği gibi patellofemoral osteoartrite de ilerleyebilir.^[4] Kıkırdak kaybı en sık olarak medial fasette görülmekle birlikte patellar artiküler yüzün her yerinde olabilir. Patellar kondromalazi değerlendirilmesinde Shahriaree'nin^[5]

kullandığı cerrahi evreleme ile ilişkilendirilen radyolojik evrelemeler kullanılabilir. Patolojik olarak yapılan evrelemede; Evre I: Patellar kıkırdakta yumuşama ve kabarıklık mevcuttur, fibrilasyon alanı 0.5 cm ve altındadır. Evre II: Patellar kıkırdakta fragmantasyon veya fibrilasyon 1-2 mm kalınlığa ulaşır ve alanı 1.3 cm'den küçüktür. Evre III: Kıkırdaktaki fissürleşme ve fibrilasyon kıkırdak kalınlığının yarısından fazladır ve alanı 1.3 cm'nin üzerindedir. Evre IV: Artiküler kıkırdakta subkondral kemiğe ulaşan tam kayıp ve erozyon mevcuttur.

Patellar artiküler kıkırdağı değerlendirmek için, MRG'de genelde yağ baskılamalı hızlı spin eko PD (proton density) aksiyel imajlar veya MR artrografi kullanılır. Manyetik rezonans görüntülemeye kıkırdak harabiyetini gösteren iki bulgu, kıkırdakta incelme ve sinyal intensitesinde değişmedir (Şekil 1). Travmada ve osteoartritin erken döneminde reaksiyonel bir kalınlaşma görülebilir ancak zamanla incelme ve harabiyet gelişir. Eklem mesafesinde sıvı mevcutsa, yüzeysel kıkırdak hasarı daha iyi gözlenir. Manyetik rezonans görüntüleme ile kıkırdaktaki incelme miktarı, düzensizlik ve fissürleşme bulunması, subkondral kemiğin tam kıkırdak kaybına bağlı ekspozite olması (Şekil 2) ve subkondral kemik değişiklikleri evrelendirmede kullanılabilir.^[6] Evre I kondromalazide genellikle MRG ile çok belirgin bulgular izlenmez. Manyetik rezonans artrografi daha küçük lezyonların gösterilmesinde faydalıdır.^[5] Troklear kıkırdakta yüzey fibrilasyonu ince olabilir, genel olarak sıkışma tarafındadır, sıklıkla troklear sulkus apeksinde ve sagittal görüntülerde komşu lateral trokleada görülür (Şekil 3).

Manyetik rezonans artrografi sonrası geç dönemde difüzyon görüntüleme ile artiküler kıkırdakta sinyal



Şekil 2. Aksiyel manyetik rezonans görüntülerinde; (a) patellar kıkırdak medial fasette lateral faset ile kıyasında tam kat kayıp görülmekte (kalın beyaz ok), (b) patellar kıkırdak santralinde incelmeyi yanı sıra subkondral kemiğe ulaşan harabiyeti ve fokal ödem alanları (beyaz oklar), ayrıca patellar kıkırdak medial fasette tama yakın kayıp ve kortekste dejenerasyon görülmekte (siyah oklar).

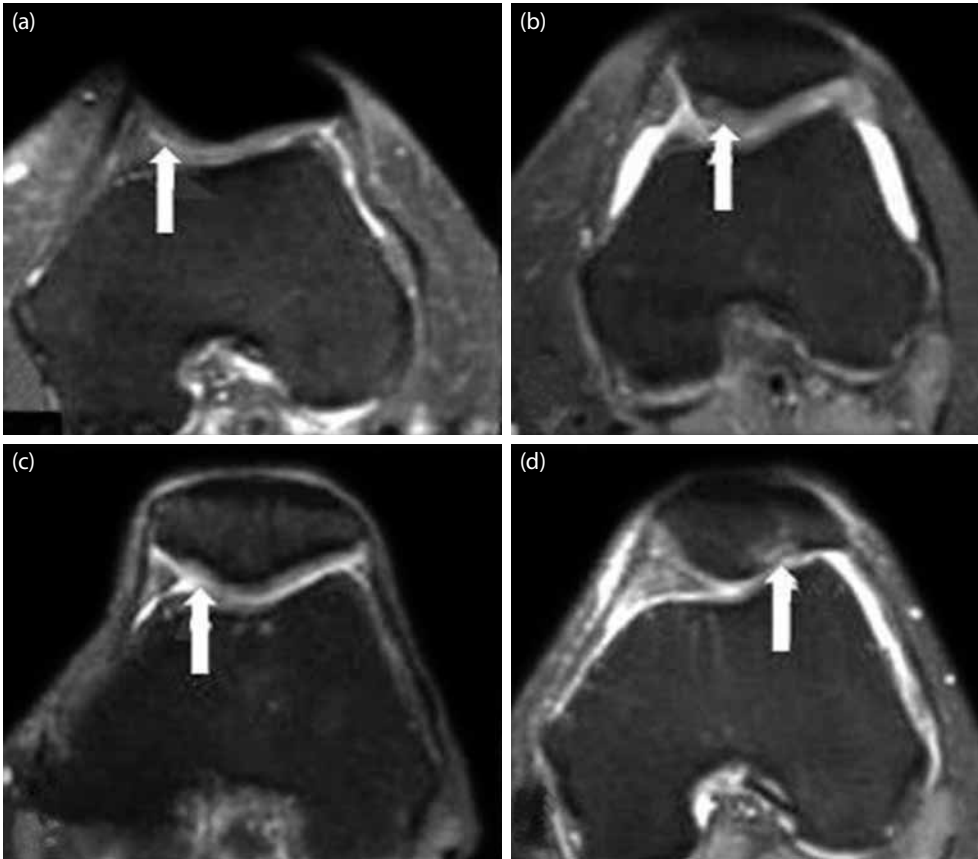
artışının saptanması, kıkırdaktaki glikozaminoglikan konsantrasyonunun saptanmasına böylece dejenerasyon alanlarının belirlenmesine yardımcı olur. Bu teknik, osteoartritlerde, kondrosit transplantasyonu sonrası kıkırdak yapısını değerlendirmede, tendon patolojileri sonrasında kıkırdak hasarının değerlendirilmesinde kullanılmıştır.^[7] Araştırma aşamasında olan diğer yöntemler ise manyetizasyon transfer ve spektroskopidir.^[8]

Diğer ikincil bulgular, yağ yastıklarının adventisyal bursalarında sinoviyal proliferasyon ve ödem, medial ve lateral patellar retinakulum yapışma yüzlerinde traksiyon ile ilişkili kistik değişiklikler şeklindedir (Şekil 4).^[9] Patellofemoral bozukluk ile ilişkili adventisyal bursa değişiklikleri karakteristik olarak Hoffa yağ yastığı süperolateralinde yerleşir (Şekil 5), Hoffa yağ yastığı gangliyonu ise genellikle transvers meniskal baş komşuluğunda izlenir (Şekil 6).^[2,10]

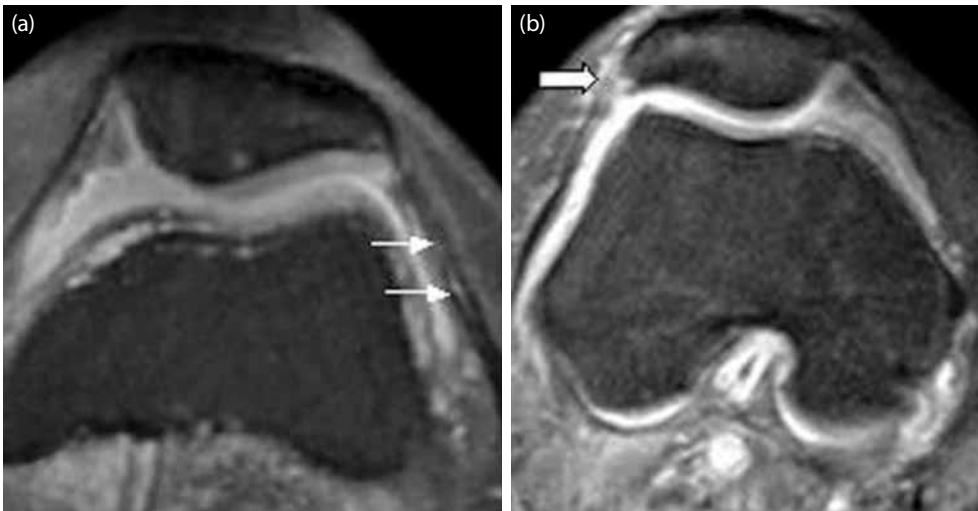
Kronik patellar instabilite

Manyetik rezonans görüntüleme, akut patellar tam çıkık sonrası ortaya çıkan erken dönem patolojilerin ortaya konmasında ve kronik patellar instabiliteye yol açan anatomik varyasyonların gösterilmesinde kullanılacak duyarlılığı yüksek bir görüntüleme yöntemidir.^[2,11] Kronik patellar instabilitede MRG ile aşağıdaki yapılar değerlendirilmelidir.

1. *Patellar kemiğin pozisyonunun değerlendirilmesi:* MR çekiminin yapıldığı ekstansiyon pozisyonunda normalde patellar kemik inferior 1/3 kesimi ile troklea eklem halinde izlenir. Patella alta ve patella infera varlığının değerlendirmesi esas olarak sagittal MR görüntülerinden yapılmalıdır. Patella alta özellikle instabilitede rol oynar çünkü hafif fleksiyonda patellar kemiğin troklear oluğa tam oturması mümkün olmaz.^[11,12]



Şekil 3. Aksiyel manyetik rezonans görüntülerinde, **(a)** patellar kondromalazi tipleri; patellar kıkırdak medial fasette hafif sinyal değişikliğine neden olan tip I kondromalazi (ok), **(b)** patellar kıkırdak medial faset santrale doğru kıkırdakta ödem ve kalınlaşma ile kendini gösteren tip II kondromalazi patella (ok), **(c)** patellar kıkırdak medial fasette daha geniş alanda kıkırdakta belirgin incelmeye ve sinyal değişikliğine neden olan tip III kondromalazi (ok), **(d)** patellar kıkırdak lateral fasette fokal kıkırdak kaybına, subkondral kemikte ödem ve harabiyete neden olan tip IV kondromalazi (ok) görülmektedir.



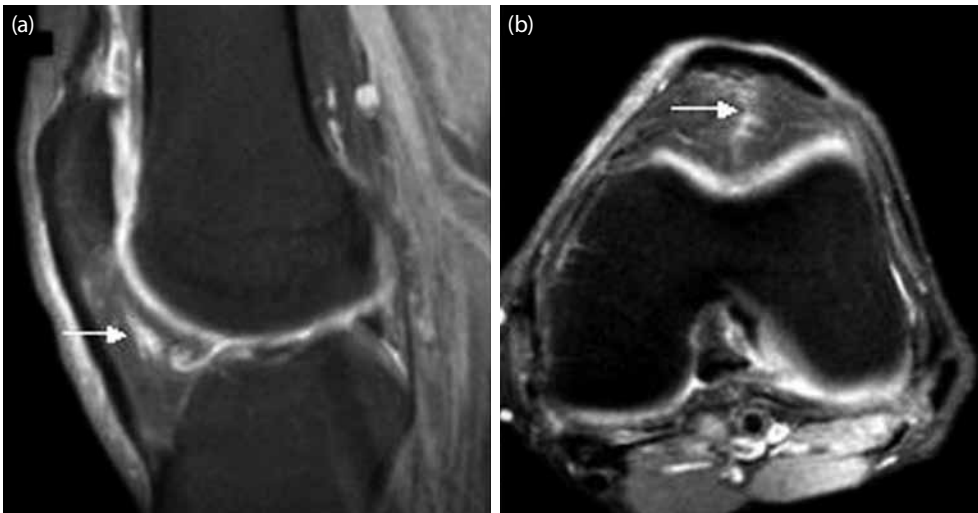
Şekil 4. Aksiyel manyetik rezonans görüntülerinde iki farklı hastada **(a)** lateral patellar retinakulum gövdesinde interstisyel yırtık (ince beyaz oklar), **(b)** lateral patellar retinakulum yapışma yüzünde traksiyon ile ilişkili kistik değişiklikler (kalın beyaz ok) görülmektedir.

Insall-Salvati oranı, yaygın olarak patella konumunu tanımlamak için kullanılmakta olan bir ölçüm yöntemidir. Normal değerler yaklaşık 1.1-1.3 arasındadır. Normal değer üstünde veya altında ölçümlerde patella alta (Şekil 7) veya infera (baja) tanısı konur.^[13]

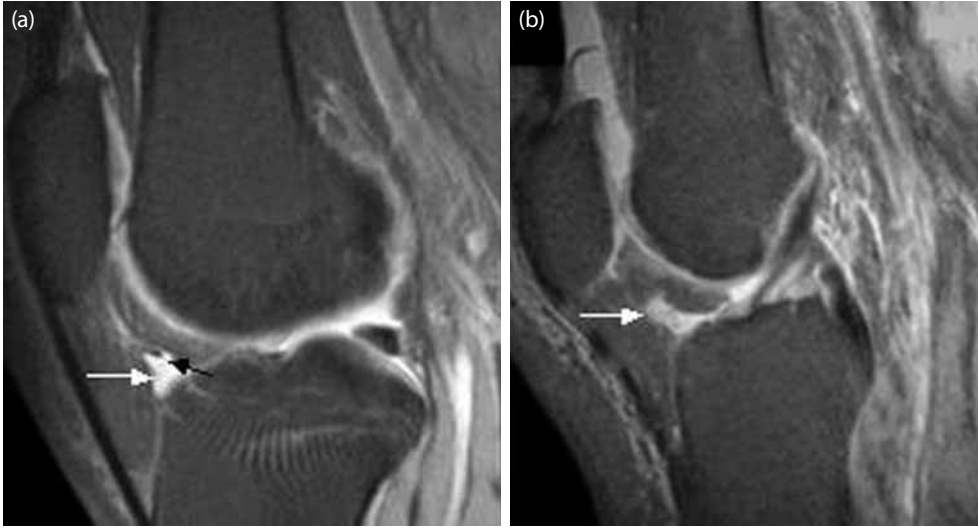
2. *Femoral troklear oluk-patellanın ilişkisinin değerlendirilmesi:* En iyi aksiyel MR görüntülerinde yapılır. Patellar yarı çıkık (subluksasyon) için femura göre konumuna bakılmalıdır. Genellikle laterale translasyon medialden daha sık görülür. Yarı çıkık, patellanın medial kenarından ve femur medial kondil en ön

noktasından geçen aksiyel kesite dik çizilen iki çizgi arasındaki mesafe olarak ölçülür. Bu çizgiler, troklea orta kesimi ile patellar apeks düzeyinden de çizilebilir (Şekil 8). Normal mesafenin üst sınırı 2 mm'dir.^[14] Yarı çıkık mevcutsa, hafif (<5 mm), orta derecede (5-10 mm) ya da şiddetli (>10 mm) olarak sınıflandırılabilir. Şunu unutmamak gerekir ki efüzyon varlığı da patellar yarı çıkığa neden olur ya da belirginleştirir.^[15]

3. *Anormal patellar eğimin (tilt) değerlendirilmesi:* Lateralde patellofemoral açının değerlendirilmesidir. Anormal patellar eğim



Şekil 5. **(a)** Sagittal ve **(b)** aksiyel manyetik rezonans görüntülerinde, patellofemoral bozukluk ile ilişkili gelişen süperolateral Hoffa yağ yastığı ödemi görülmektedir (beyaz oklar).

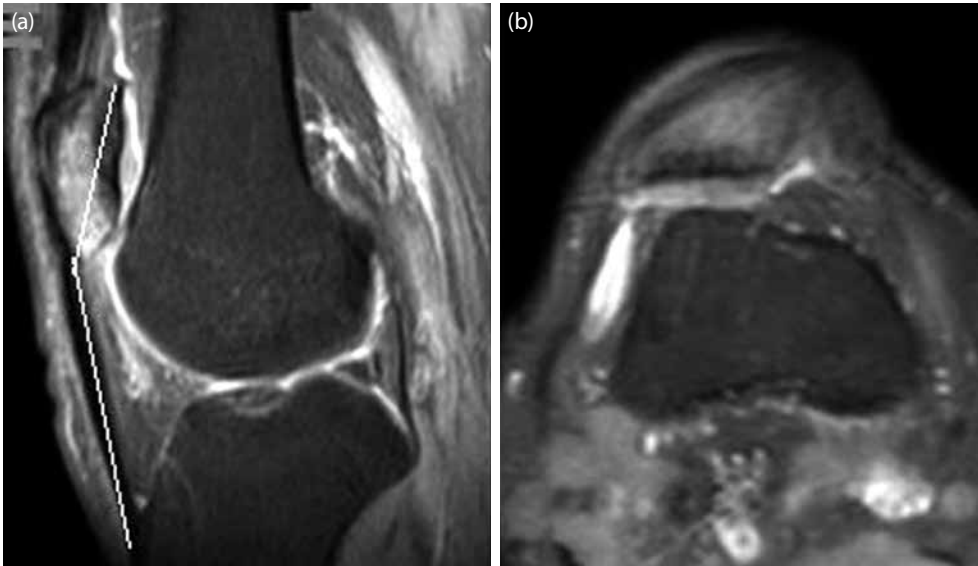


Şekil 6. Sagittal T₂ ağırlıklı manyetik rezonans görüntülerinde, **(a)** transvers meniskal bağ (siyah ok), **(b)** komşuluğunda yerleşmiş Hoffa yağ yastığı gangliyonu (beyaz oklar) görülmektedir.

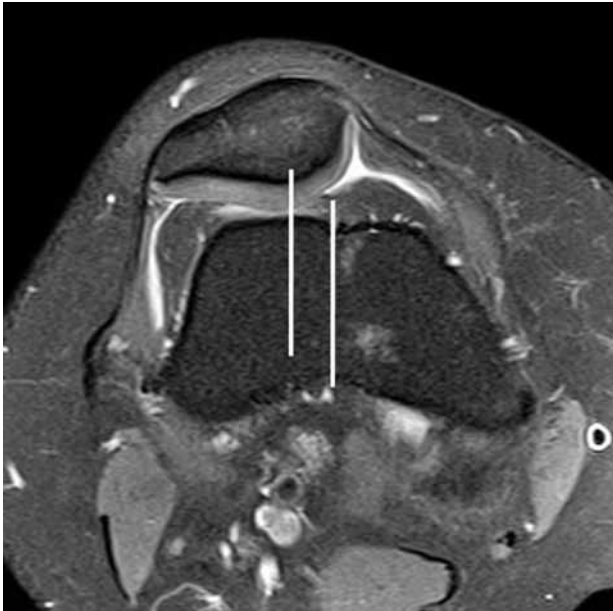genellikle yarı çıkık izlenen hastalarda görülür ama çıkık olmadan da mevcut olabilir.^[16] Patellar eğimi ölçmek için birçok yöntem vardır.^[14-16] En kolay olan ölçüm, patella orta kesiminden geçen aksiyel görüntüde lateral patellar faset yüzüne paralel ve anterior femoral kondillere teğet çizilen çizgiler arasında yapılan patellofemoral açı ölçümüdür. Genel olarak, patellofemoral açı 8 dereceden fazladır ve lateralde açıktır. Medialde açıklık izlenmesi ya da 8 dereceden daha az bir açı

anormal eğim olarak nitelendirir.^[17] (Şekil 9). Lateral translasyon olmadan anormal eğim, aşırı lateral basınç sendromu (ALBS) olarak adlandırılır. Aşırı lateral basınç sendromu genellikle sıkı lateral patellar retinakulum sonucu oluşur.

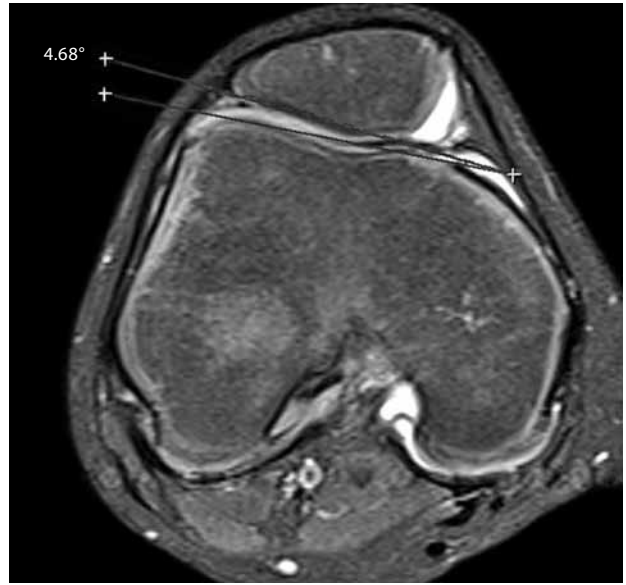
4. *Troklear sulkusun displazi için değerlendirilmesi:* Troklear displazi, proksimalde troklear oluğun düzleşmesi ve distalde konkavitenin azalmasıdır. Bu değişiklikler fleksiyon



Şekil 7. **(a)** Sagittal manyetik rezonans kesitinde, patellanın normalden yüksek yerleşimli olduğu ve anormal Insall-Salvati oranı görülmektedir. **(b)** Aksiyel manyetik rezonans kesitinde ise patellanın laterale eğimi ve tilt görülmektedir. Ayrıca her iki kesitte de patellar kemikte ödeme bağlı sinyal artışı mevcuttur.



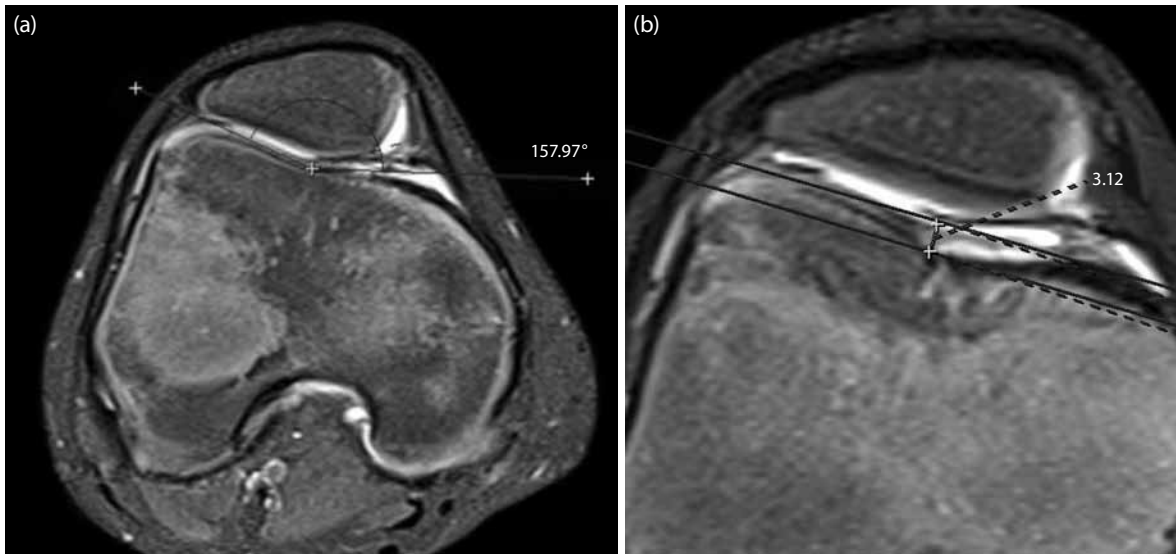
Şekil 8. Aksiyel manyetik rezonans kesitinde, patellar yarı çıkık izlenmekte. Troklea orta noktası ve patella apeksi düzeyinden geçen paralel çizgiler arası ölçüm ile yarı çıkık tanısı ve derecelendirilmesi yapılabilir.



Şekil 9. Aksiyel manyetik rezonans kesitinde lateral patellofemoral açı ölçümü. Lateral patellar fasete paralel ve anterior femoral kondillere teğet çizilen çizgiler arasında yapılan açı ölçümü 4.68 derece ölçülmüş olup patellar eğim ile uyumludur.

sırasında patellanın laterale kaymasına neden olur. Anormal troklea morfolojisinin bir sonucu olarak, normalde VLO (vastus lateralis oblikus) kası lateral çekimine karşı bir kısıtlama gibi davranan lateral kemik sınır kaybolmuş olabilir. Bu nedenle, ekstansiyon ve erken fleksiyon hareketleri sırasında patella laterale yarı çıkık eğiliminde-

dir. Direkt grafi ile troklear sulkusun sadece alt kısmı değerlendirilir bu nedenle displazi değerlendirmede yetersizdir. Manyetik rezonans görüntülemenin troklear sulkus şekil ve karakterizasyonunu değerlendirmede konvansiyonel röntgenden daha duyarlı olduğu gösterilmiştir.^[13] Troklea yapısını değerlendirmede troklear sulkus açısı, lateral



Şekil 10. Aksiyel manyetik rezonans kesitlerinde (a) troklear sulkus açısı ve (b) sulkus derinliği ölçümleri. Troklear sulkus açısı 157.97 derece, troklear sulkus derinliği 3.1 mm ölçülmüş olup troklear hipoplazi ile uyumludur.

inklinasyon açısı, troklear sulkus derinliği ve troklear yükseklik kullanılan ölçümlerdir. Sulkus açısı 144 dereceden daha büyük ise hipoplazi göstergesidir (Şekil 10a).^[18] En son yapılan bir çalışmada troklea hipoplazisi varlığından şüphelenilen durumlarda, sulkus açısının yanı sıra tibiofemoral eklem düzeyinin 3 cm proksimalinden yapılan derinlik ölçümünün de troklear displazisi tanısında yüksek duyarlılık ve özgüllüğe sahip olduğu gösterilmiştir.^[19] Sulkus derinliği 5 mm'den az ise hipoplazi ve 3 mm'den az ise displazi göstergesi olarak kabul edilmiştir (Şekil 10b).^[2]

5. *Tüberositas tibia-troklear oluk (TT-TO) mesafesinin değerlendirilmesi:* Bu mesafenin değerlendirilmesi için troklear oluşun en derin kesimi ve tibial tüberkülden patellar tendon yapışma yeri merkezinden geçen aksiyel kesitler birbiri üzerine süperpoze edilerek ölçüm yapılır. Bu düzeylere dik çizilen çizgiler arasından alınan maksimum mesafe ölçülür.^[2,12] Tibial tüberkülden 15 mm'den daha fazla sapma, lateralizasyonu/transpozisyonu gösterir.^[12,20] Tibial tüberkülün bu lateralizasyonu, patella üzerinde kuadriseps femoris kasının lateral çekme kuvvetini artırarak patellofemoral bozukluklara yol açan önemli bir nedendir.^[21,22] Bu lateralizasyon kuadriseps tendonu ve anterior femur arasında sürtünmeye yol açar ve Hoffa'nın yağ yastığı superolateralinde ödem ve sıvı toplanmasına yol açabilir.^[9] Femur boynu anteverسیونu, eksternal tibial torsiyon ve subtalar pronasyon gibi altta yatan başka faktörlerin de TT-TO mesafesinde artışa katkıda bulunabileceği unutulmamalıdır.

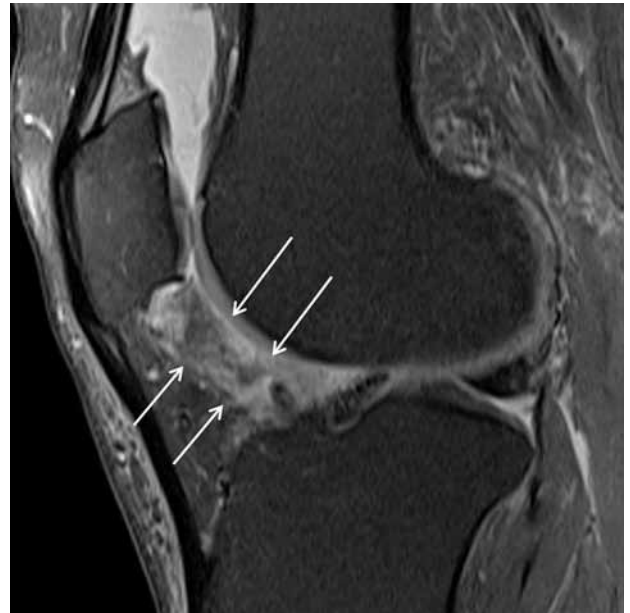
Ayrıca, troklear eklem kırıkdağı anormallikleri, Hoffa'nın yağ yastığı ödemi ve prefemoral yağ yastığı ödemi sagittal görüntülerde optimal değerlendirilir. Hoffa'nın yağ yastığı ödemi tespit etmek için en kolay yöntem lateralden geçen sagittal T₂ ağırlıklı görüntülerdir. Genişlemiş bir Hoffa yağ yastığının tanısı lateral patellar retinakulum altına doğru uzanımı ya da patellar tendonda anteriora açılanmaya neden olması ile konulabilir. Hoffa yağ yastığı superolateral kesimde oluşan izole sinyal değişikliklerinin, "Hoffitis"den ayırt edilmesi gereklidir. "Hoffitis", Hoffa'nın yağ yastığının santral posteriyör kesiminde tekrarlayan makaslama yaralanması ile ortaya çıkan ödem ve hemorajidir.^[23] Yağ baskılamalı T₂ ağırlıklı görüntülerde çoğunlukla posteriyorda intensite artışı olarak izlenir, genellikle yaygın ödem olur (Şekil 11). Bu patoloji, aynı zamanda kronik fib-

rozise neden olarak kalıcı ön diz ağrısı kaynağı da olabilir.

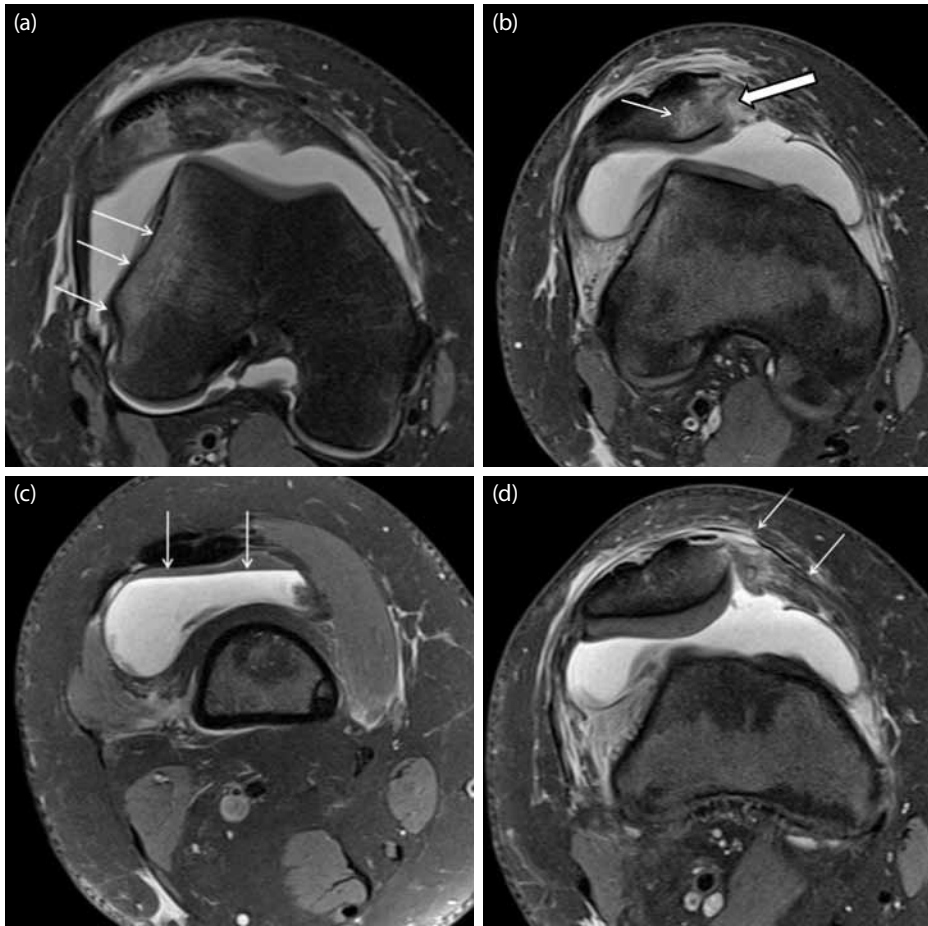
Akut patellofemoral tam çıkık

Akut patellar tam çıkıklarda, tam çıkık spontan olarak düzeldiyse hasta travma sonrası patellar tam çıkık geliştiğinin farkında olmayabilir ancak MRG'de özgül hasarlanma paternlerinin gösterilmesi ile patellar tam çıkık geliştiği anlaşılır. En sık görülen patolojiler, lateral femoral kondil anterior köşesinde (Şekil 12a) ve patellar kemik inferomedialinde kemik iliği ödemi, medial stabilizasyonu sağlayan yapılarda rüptür veya ödem, eklem mesafesinde efüzyondur. Kemik iliği ödemi impaksiyon sonucu ortaya çıkar. Patellar kemikte kontüzyon ve osteokondral defektler en iyi yağ baskılamalı T₂ ağırlıklı aksiyel görüntülerde izlenir (Şekil 12b). Koronal ve sagittal görüntülerde de konkav impaksiyon deformitesi görülmesi tanıyı destekler. Ayrıca eklem mesafesinde yağ-kan seviyelenmesinin izlenmesi de (lipohemartroz) kemik defekti olduğunun en önemli göstergelerinden biridir (Şekil 12c). Lateral femoral kondilde impaksiyon kırıkları ve lineer kırıklar nadir de olsa görülebilir. Patellar ve troklear osteokondral kırıklara bağlı serbest cisimler görülebilir.

Medial patellofemoral bağ (MPFB) ve patellar retinakulum çoğunlukla patellar kemik yapışma yeri düzeyinden yırtılır (Şekil 12d). Bu düzeyde iki stabilizatörü ayırmak zor olabilir. Medial patellofemoral



Şekil 11. Sagittal yağ baskılamalı proton density ağırlıklı manyetik rezonans görüntüde Hoffa'nın yağ yastığı posteriyöründe difüz ödem (beyaz oklar) izleniyor.



Şekil 12. Akut patellar tam çıkık sonrası manyetik rezonans bulguları. **(a)** Aksiyel yağ baskılamalı manyetik rezonans görüntülerde, lateral femoral kondil anteriorunda kemik iliği ödemi (beyaz oklar), **(b)** patellar kemik inferomedialinde kemik iliği ödemi (ince ok) ve impaksiyon (kalın ok) ile uyumlu konkavite, **(c)** suprapatellar bursada seviyelenme veren lipohemartroz ile uyumlu sıvı (oklar) (üstteki yağ komponentinin baskılandığı izleniyor), **(d)** patellar kemik yapışma yeri düzeyinde medial patellofemoral bağda ve medial patellar retinakuluma yırtık ile uyumlu intensite artışı ve toplanma görünümleri (beyaz oklar) izleniyor.

bağ, femur yapışma yeri düzeyinden de yırtılabilir. Aksiyel T₂ ağırlıklı kesitlerde femur yapışma yeri vastus medialis oblikus kası yapışma yerinin hemen anteriorunda izlenir.^[24] Tam yırtıklarda tendonda ve retinakuluma retraksiyon da izlenebilir. İrregüler izlenmesi ve etrafında ödem olması parsiyel yırtığı düşündürür. Ayrıca vastus medialis oblikus kası yapışma yeri düzeyinde elevasyon ve kas içi ödem de görülen bulgulardandır.^[11,25]

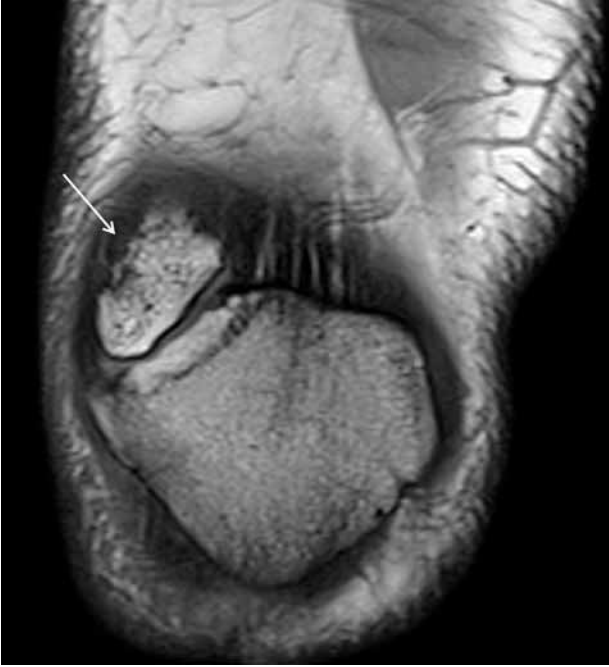
Bipartit patella

Genelde erkeklerde sıktır ve toplumda görülme sıklığı %2 oranındadır. Sıklıkla iki taraflıdır. Nadir olgular dışında çoğunlukla patella süperolateralinde görülür.^[26] Direkt grafi ile tanısı

konulabilir, MR görüntülerde koronal kesitlerde patella süperolateralinde düzgün sınırlı patellar kemik ile aynı intensitede kemik fragman şeklinde izlenir (Şekil 13).

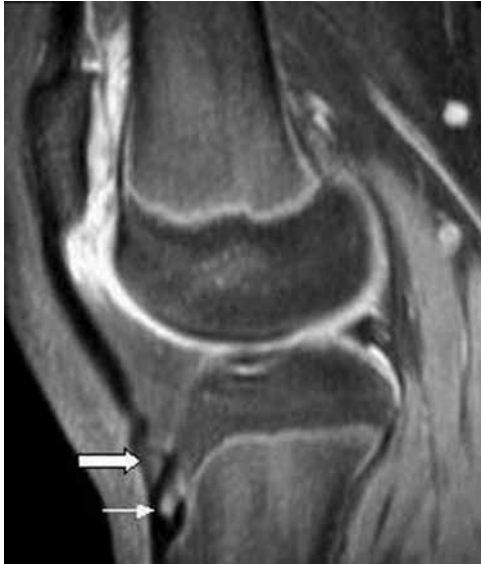Sinding-Larsen-Johansson sendromu

Patella alt ucunun osteokondrozisi-patellar tendonun apofiziti olarak tanımlanır. Patella alt ucunda kırıkda bileşkede tekrarlayan travmalar sonucu oluştuğu düşünülmektedir. Bu durum özellikle atlama ve sıçrama gibi aktivitelerde bulunan 10-12 yaş çocuklarda ve ergenlerde, özellikle de erkeklerde daha sıktır. Tekrarlayan mikrotravmalar patellar tendonda yırtıklara ya da patella alt uç fragmentasyonuna neden olabilir.^[27] Ayırıcı tanıda patella stres kırığı ya da tip I

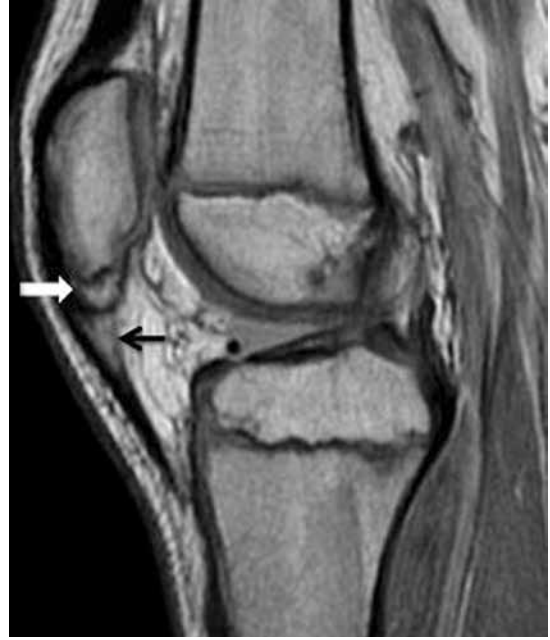

Şekil 13. Koronal T1 ağırlıklı manyetik rezonans görüntüde patellar kemik süperolateralinde bipartit patella ile uyumlu kemik fragman (beyaz ok) izleniyor.

patella bipartita düşünülmelidir. Manyetik rezonans görüntülemeye patellar kemik inferiyorunda fragmantasyon ve patellar tendonda intensite artışı görülür (Şekil 14).



Şekil 15. Sagittal manyetik rezonans kesitinde, Osgood-Schlatter hastalığı ile uyumlu distal patellar tendonda irregülerite (kalın beyaz ok), tibial tüberküle fragmantasyon, subkondral kemikte hafif skleroz (beyaz ince ok) görülmektedir.



Şekil 14. Sagittal manyetik rezonans kesitinde, Sinding-Larsen-Johansson sendromu ile uyumlu patellar kemik alt ucunda fragmantasyon (beyaz ok) ve patellar tendonda intensite artışı (siyah ok) görülmektedir.

Osgood-Schlatter hastalığı

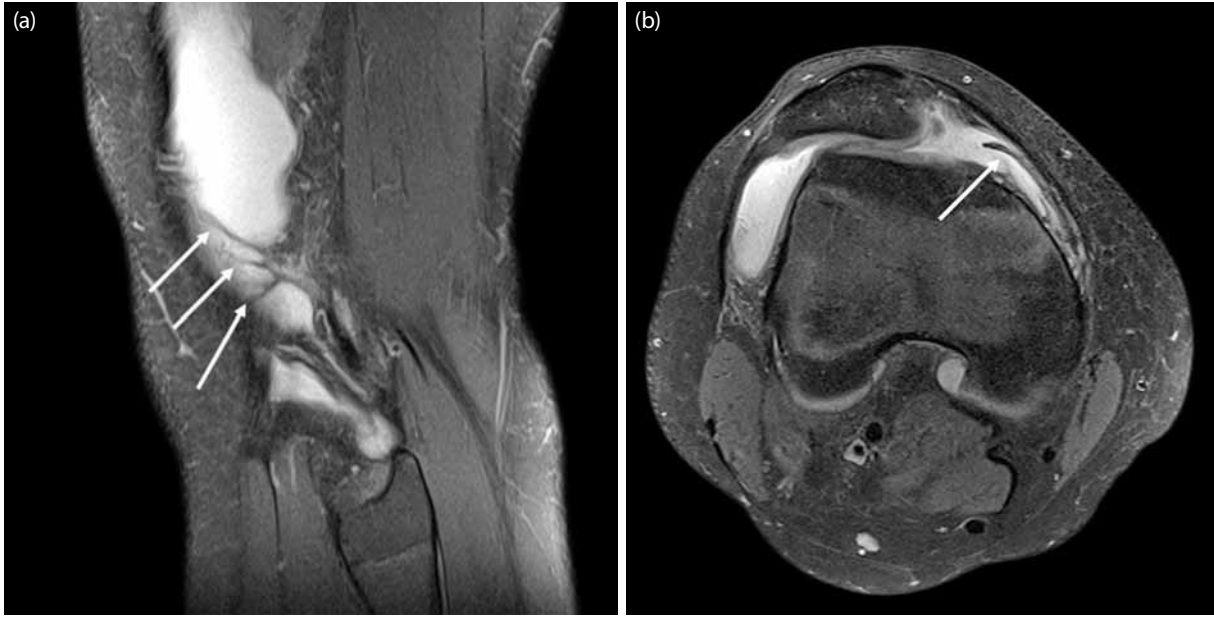
Ergenlik çağında tekrarlayan mikroyırtıklara sekonder gelişmekte olan tibial tüberkül (apofiz) osteokondrozisi olarak bilinir. Mekanizma ve klinik bulgular Sinding-Larsen-Johansson sendromuna benzer ancak yaş ortalaması biraz daha büyüktür.^[27] Tibial tüberküle aktivite ile ilişkili ağrı veya şişlik ile birlikte. Manyetik rezonans görüntülemeye distal patellar tendonda irregülerite ve T2 ağırlıklı görüntülerde yerleşik hiperintensite izlenir. Patellar tendon-tibial tüberkül arasında sıvı, Hoffa yağ yastığında ödem ya da sıvı görülebilir. Patellar tendonda kalınlaşma ve subkondral kemikte skleroz olabilir. Tibial tüberkül komşuluğunda fragmantasyon oluşabilir (Şekil 15).

Plika sendromu

Toplumda %60-80 oranında sinoviyal plika görülebilir. Aslında sinoviyal bir doku artığıdır ancak travma ve tekrarlayan mekanik iritasyonlara bağlı sinovit sonucu kalınlaşarak oluştuğu düşünülmektedir. Gençlerde diz ağrısının nedenlerinden biridir. Özellikle kalınlaşma geliştiğinde plika sendromu denilmektedir. Manyetik rezonans görüntülemeye yüksek sinyalli eklem sıvısı içerisinde düşük sinyalli kalın plika şeklinde görülür (Şekil 16).^[8,28]

Kronik patellar tendinit

Sıçrayıcı diz (Jumper's knee) olarak da adlandırılmaktadır. Genellikle dizde ani ve tekrarlayan aşırı koşma,

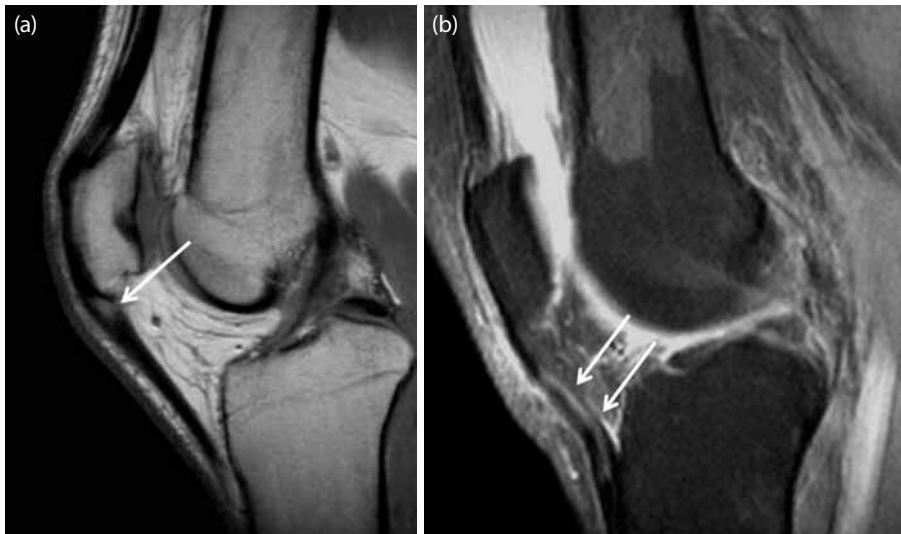


Şekil 16. (a) Sagittal ve (b) aksiyel manyetik rezonans görüntülerinde lateral reses düzeyinde belirgin olan sıvı içerisinde hipointens kalınlaşmış plika ile uyumlu görünüm (oklar) izleniyor.

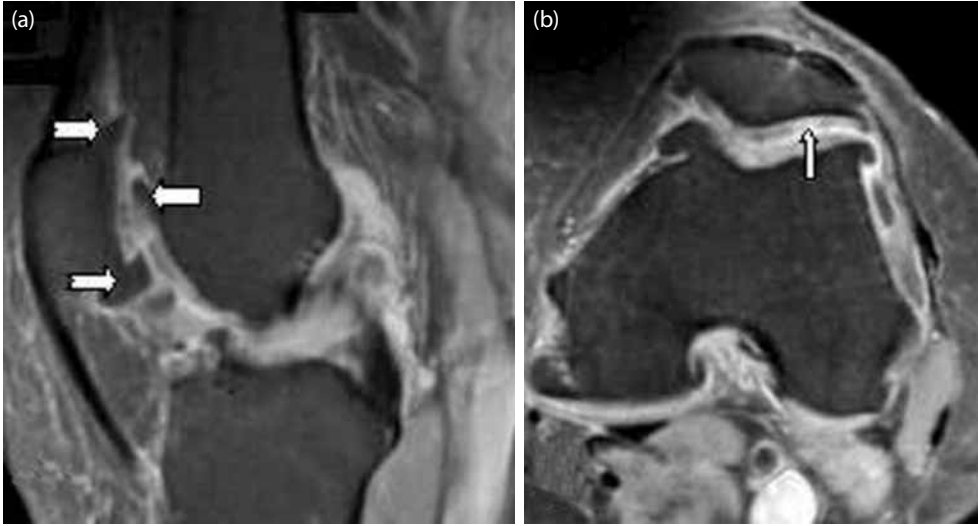zıplama gibi aşırı yüklenme sonucu görülür. Tekrarlayan mikrotravmalar sonucu mikroyırtıklar gelişmesi ile patellar tendonda kalınlaşma ve özellikle süperiyör kesiminde sinyal artışı şeklinde görülür (Şekil 17a, b). Tendon mediali daha çok etkilenir.^[29] Hastalığın başlangıcında radyolojik bulgular normal olabilir.^[8] Parsiyel patellar tendon yırtıklarla karışabilir. Patellar tendon yırtıklarında genellikle akut travma öyküsü ve MRG'de komşu patellar kemikte kemik iliği ödemi de eşlik eder.

Patellofemoral osteoartrit

Diz eklem osteoartritte patellofemoral tutulum sık görülür. Lateral veya medial femorotibial eklem sıklıkla lateral patellofemoral eklem tutulumu eşlik eder ya da izole olabilir. Ancak medial patellofemoral eklem tutulumu kesinlikle nadirdir. Eğer osteoartrit patellofemoral eklemde sınırlı ise ve tibiofemoral eklem de korunmuş ise, kalsiyum fosfat birikim hastalığı akla



Şekil 17. Sagittal manyetik rezonans kesitinde, (a) kronik patellar tendinit ile uyumlu patellar tendon proksimal yapışma yüzlerinde kalınlaşma ve sinyal artışı (beyaz ok) ve (b) başka bir hastada patellar tendon gövde ve alt yarıda difüz sinyal artışı ve kalınlaşma (beyaz oklar) görülmektedir.



Şekil 18. (a) Sagittal ve (b) aksiyel manyetik rezonans görüntülerde, patellofemoral osteoartrit ile uyumlu, patellar ve troklear yüzlerde osteofitik sivrileşmeler (kalın oklar), patellar ve troklear kırıklarda difüz incelleme, ayrıca fokal kırık harabiyeti (ince beyaz ok) görülmektedir.

gelmelidir. Manyetik rezonans görüntülemeye patellar ve troklear yüzlerde kırık kaybı, subkondral skleroz, ödem ve kistik değişiklikler görülür (Şekil 18).^[30]

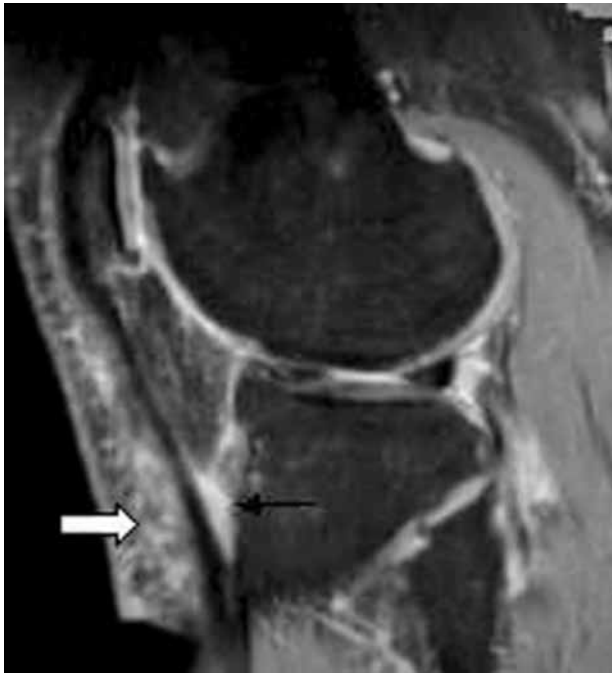Osteokondritis dissekans

Subkondral kemiğin dahil olduğu ya da olmadığı artiküler kırık lezyonudur. Genellikle tek taraflıdır,

15-20 yaş arası erkeklerde sıktır. Travma orijinli olduğu düşünülmektedir. Fleksiyon ve ağır taşıma sırasında ağrı öyküsü vardır. Patellar osteokondritis dissekans, patellar yarı çıkık ile ilişkili olabilir. Subkondral fragman genellikle retropatellar krepitasyon ve ağrıya neden olur. Patellar osteokondritis dissekans medial fasette daha sıktır, hemen hiç süperiyör kesimi tutmaz. Osteokondritis dissekansı patellar kondromalaziden ayırt etmek çoğu zaman zordur, fakat genellikle dissekansta bir sonraki evre subkondral kemikte fragmentasyondur.^[31]

Anteriyör bursitler

Eklem mesafesinde bursalar, sinoviyum ile döşenmiş, hareket eden dokular arasındaki sürtünmeyi azaltan potansiyel boşluklardır genellikle çok az sıvı içerirler ya da hiç sıvı yoktur. Diz eklemi etrafındaki bursalarda aşırı kullanmaya veya tekrarlayan travmalara bağlı enflamasyon gelişebilir. Enflamasyon gelişen bursada sıvı artışı ve kontrast sonrası duvarında kontrast tutulumu izlenir (Şekil 19). Suprapatellar bursa dizdeki en büyük bursadır ve eklem mesafesi ile ilişkilidir. Bunun yanında prepatellar bursa, derin ve yüzeysel infrapatellar bursalar anteriyorda mevcuttur. Prepatellar ve yüzeysel infrapatellar bursalarda normalde sıvı hiç izlenmez ama derin infrapatellar bursada minimal sıvı izlenebilir.^[32]



Şekil 19. Sagittal manyetik rezonans kesitinde, derin infrapatellar bursit (siyah ok), yüzeysel infrapatellar ve pretibial bursit (kalın beyaz ok) ile uyumlu sıvı artışları görülmektedir.

KAYNAKLAR

1. Sartoris DJ, Resnick D. MR imaging of the musculoskeletal system: current and future status. AJR Am J Roentgenol 1987;149:457-67.
2. Chhabra A, Subhawong TK, Carrino JA. A systematised MRI

- approach to evaluating the patellofemoral joint. *Skeletal Radiol* 2011;40:375-87.
3. Wiberg G. Roentgenographic and anatomic studies on the femoropatellar joint. *Acta Orthop Scand* 1941;12:319-410.
 4. Bentley G, Dowd G. Current concepts of etiology and treatment of chondromalacia patellae. *Clin Orthop Relat Res* 1984;189:209-28.
 5. Shahriree H. Chondromalacia. *Contemp Orthop* 1985;11:27-39.
 6. Lang P, Noorbakhsh F, Yoshioka H. MR imaging of articular cartilage: current state and recent developments. *Radiol Clin North Am* 2005;43:629-39.
 7. Watanabe A, Wada Y, Obata T, Ueda T, Tamura M, Ikehira H, et al. Delayed gadolinium-enhanced MR to determine glycosaminoglycan concentration in reparative cartilage after autologous chondrocyte implantation: preliminary results. *Radiology* 2006;239:201-8.
 8. Gerbino PG. Adolescent Anterior Knee Pain. *Operative Techniques in Sports Medicine* 2006;14:203-11.
 9. Chung CB, Skaf A, Roger B, Campos J, Stump X, Resnick D. Patellar tendon-lateral femoral condyle friction syndrome: MR imaging in 42 patients. *Skeletal Radiol* 2001;30:694-7.
 10. Shabshin N, Schweitzer ME, Morrison WB. Quadriceps fat pad edema: significance on magnetic resonance images of the knee. *Skeletal Radiol* 2006;35:269-74.
 11. Diederichs G, Issever AS, Scheffler S. MR imaging of patellar instability: injury patterns and assessment of risk factors. *Radiographics* 2010;30:961-81.
 12. Wittstein JR, Bartlett EC, Easterbrook J, Byrd JC. Magnetic resonance imaging evaluation of patellofemoral malalignment. *Arthroscopy* 2006;22:643-9.
 13. Barnett AJ, Prentice M, Mandalia V, Wakeley CJ, Eldridge JD. Patellar height measurement in trochlear dysplasia. *Knee Surg Sports Traumatol Arthrosc* 2009;17:1412-5.
 14. Katchburian MV, Bull AM, Shih YF, Heatley FW, Amis AA. Measurement of patellar tracking: assessment and analysis of the literature. *Clin Orthop Relat Res* 2003;412:241-59.
 15. McNally EG, Ostlere SJ, Pal C, Phillips A, Reid H, Dodd C. Assessment of patellar maltracking using combined static and dynamic MRI. *Eur Radiol* 2000;10:1051-5.
 16. Grelsamer RP, Weinstein CH, Gould J, Dubey A. Patellar tilt: the physical examination correlates with MR imaging. *Knee* 2008;15:3-8.
 17. Koskinen SK, Taimela S, Nelimarkka O, Komu M, Kujala UM. Magnetic resonance imaging of patellofemoral relationships. *Skeletal Radiol* 1993;22:403-10.
 18. Salzmann GM, Weber TS, Spang JT, Imhoff AB, Schöttle PB. Comparison of native axial radiographs with axial MR imaging for determination of the trochlear morphology in patients with trochlear dysplasia. *Arch Orthop Trauma Surg* 2010;130:335-40.
 19. Pfirrmann CW, Zanetti M, Romero J, Hodler J. Femoral trochlear dysplasia: MR findings. *Radiology* 2000;216:858-64.
 20. Shakespeare D, Fick D. Patellar instability-can the TT-TG distance be measured clinically? *Knee* 2005;12:201-4.
 21. Peers KH, Lysens RJ. Patellar tendinopathy in athletes: current diagnostic and therapeutic recommendations. *Sports Med* 2005;35:71-87.
 22. Emami MJ, Ghahramani MH, Abdinejad F, Namazi H. Q-angle: an invaluable parameter for evaluation of anterior knee pain. *Arch Iran Med* 2007;10:24-6.
 23. Jacobson JA, Lenchik L, Ruhoy MK, Schweitzer ME, Resnick D. MR imaging of the infrapatellar fat pad of Hoffa. *Radiographics* 1997;17:675-91.
 24. Spritzer CE. "Slip sliding Away": patellofemoral dislocation and tracking. *Magn Reson Imaging Clin N Am* 2000;8:299-320.
 25. Elias DA, White LM, Fithian DC. Acute lateral patellar dislocation at MR imaging: injury patterns of medial patellar soft-tissue restraints and osteochondral injuries of the inferomedial patella. *Radiology* 2002;225:736-43.
 26. Ogden JA, McCarthy SM, Jokl P. The painful bipartite patella. *J Pediatr Orthop* 1982;2:263-9.
 27. Medlar RC, Lyne ED. Sinding-Larsen-Johansson disease. Its etiology and natural history. *J Bone Joint Surg [Am]* 1978;60:1113-6.
 28. García-Valtuille R, Abascal F, Cerezal L, García-Valtuille A, Pereda T, Canga A, et al. Anatomy and MR imaging appearances of synovial plicae of the knee. *Radiographics* 2002;22:775-84.
 29. Kavanaugh J, Yu JS. Too much of a good thing: overuse injuries of the knee. *Magn Reson Imaging Clin N Am* 2000;8:321-34.
 30. Elias DA, White LM. Imaging of patellofemoral disorders. *Clin Radiol* 2004;59:543-57.
 31. Arandes Renú JM, Vilalta Bou C, Vilaró Portet R, Monforte Díaz JA, Alemany González FX, Ramón Soler R. Osteochondritis dissecans of the patella. 12 cases followed for 4 years. *Acta Orthop Scand* 1994;65:77-9.
 32. Morrison JL, Kaplan PA. Water on the knee: cysts, bursae, and recesses. *Magn Reson Imaging Clin N Am* 2000;8:349-70.