



Çocuklarda patella kırıkları

Patella fractures in children

Mehmet Şükrü Şahin,¹ Ahmet Sinan Sarı,² Gökhan Çakmak¹

¹Başkent Üniversitesi Alanya Uygulama ve Araştırma Merkezi, Ortopedi ve Travmatoloji Anabilim Dalı, Antalya

²Başkent Üniversitesi Tıp Fakültesi, Ortopedi ve Travmatoloji Anabilim Dalı, Ankara

Patella kırıklarının genellikle çocuklarda daha az görül-
düğünün düşünülmesine rağmen, erişkinlerdeki gibi
çocuklarda da toplam kırıkların yaklaşık %1'lik kısmını
oluşturur. Çocuklarda patella kırıklarının da yaklaşık
yarısını sleeve kırıklar oluşturur. Bir kemik parçası yoksa,
hem klinik hem de röntgen ile tanı koymak oldukça
zordur. Erkeklerde üç kat daha sık görülür. Tedavi uygun
bir redüksiyon ve genellikle hasarlanmış patellar tendo-
nun içeriden tespitini içerir. Bu derleme makalesinde,
çocuklarda görülen patella kırıklarının tipleri ve özellikleri
özetlendi. Başlıca tedavi yöntemleri ve güncel yaklaşımlar
da irdelendi.

Anahtar sözcükler: Çocuk; patella, sleeve kırıklar; tedavi yön-
temi.

Patella fractures account for approximately 1% of all
fractures in children, which is similar to adults, although
they are usually thought to be less common in children.
In children, sleeve fractures comprise approximately half
of the patella fractures. Diagnosis may be challenging
both clinically and radiologically, unless there is a bony
fragment. It is three-fold greater in men. Treatment often
involves prompt reduction and usually internal fixation
of the disrupted patella tendon. In this review article,
fracture type and characteristic of patella fractures in
children were reviewed. Basic treatment modalities and
current approaches were also discussed.

Key words: Children; patella; sleeve fractures; treatment
modality.

Çocuk patella kırıklarının can alıcı noktası doğru
tanıdır. Çocuk patella kırıklarındaki zorluklardan birin-
cisi patellanın henüz tam ossifiye olmamış olmasın-
dan dolayı osteokondral bir kırığın kolaylıkla atlanabilmesi,
ikincisi ise çocuklarda patella kırığının pek
akla gelmemesidir. Bununla beraber tüm patella kırık-
larının %1 ile %6'sı çocuklarda görülür.^[1] Ayrıca avül-
siyon kırıkları da çocuklarda erişkinlere göre daha
sıktır. Çocuklarda yaralanmış bir dizde patella kırığı
tanısının diğer bir gecikme nedeni de henüz kemik-
leşme göstermeyen kemiği ve eklem kırıkdağını da
içine alan sleeve tipi kırıkların çocuklarda nispeten sık
görülmesidir.^[2,3]

Yaralanma mekanizması direkt darbe, ekstansör
mekanizmanın ani şekilde kasılması veya ikisini birden
içerir. Direkt darbe genelde transvers, bazen de par-

çalı olabilen kemik kırığına yol açar. Ancak kuadriseps
kasının ani kasılması, alt veya üst uçta eklem kırıkda-
ğını da içerebilen avülsiyon kırıklarına yol açabilir.^[3]
Ayrıca patella çıkığı ile beraber medial kenar kırığı
bulunabilir ve çıkık kendiliğinden redükte olup tanıyı
zorlaştırabilir.^[4]

Patellanın perfüzyonu hemen tamamen distalinden
giren damarlar tarafından sağlanmaktadır. Bu
durum patella kenar kırıklarında sıklıkla görülen kay-
namama ve bazı kırıklarda kırık hattının proksimalinde
görülebilin osteonekroz ile uyumlu görünmektedir.^[5]

TANI

Çocuklarda patella kırığının tanısı şüpheye dayanır.
Muayenede patella üzerinde hassasiyet ve şişlik
saptanır, yük verme hemen hemen imkânsızdır.

Hemartroz sıklıkla mevcuttur. Aktif diz ekstansiyonunun muhakkak kontrol edilmesi gereklidir. Bunun nedeni özellikle transvers kemik cisim ve sleeve tipi kırıklarda kırık hattının patella üzerinden medial ve lateral retinakuluma uzanabilmesi ve ekstansör mekanizmanın devamlılığının kaybolabilmesidir, palpasyonunda tendon üzerinde boşluk saptanabilir.

Bipartit patellada aksesuar kemikleşme odağı anteroposteriyör (AP) grafide superolateralde yer alır. Hilal şeklinde uçları yuvarlanmış şekilde görülür. Tanıda şüphe varsa karşı dizin grafisi ile karşılaştırma yapılır. Direkt grafi çekilirken lateral yön için dizin 30 derece fleksiyona alınması ayırıştırma hakkında daha net fikir verir. Transvers uzanan kırıklar lateral grafide net olarak görülebilirken medial ve lateral kenar kırıkları tanjansiyel ve AP grafide daha net izlenir. Burada dikkat edilecek nokta şudur: Medial veya lateral kenar kırıklarında kırık hattı tümüyle kemikleşmiş alanı içerebileceği gibi, osteokondral veya sadece kırıkdağı içine alan bir şekilde de uzanabilir. Aynı durum patellanın superiyör ve inferiyör ucunu içeren sleeve tipi kırıklarda da geçerlidir. Bu kırıklar acil servise ilk başvuruda sıklıkla fark edilmez.^[6] Bu tip kırıklarda radyografide görülen anormallik sadece superiyör veya inferiyör uçtaki çok küçük bir fragmantasyon veya ayırışmamış çok ince bir kırık hattı olabilir. Hatta bazen kemikte hiçbir anormallik görülmezken sleeve kırığının tek kanıtı patella alta olabilir. Bu nedenle osteokondral veya eklem kırıkdağını da içeren sleeve tipi bir kırıktan şüpheleniliyorsa manyetik rezonans görüntüleme (MRG) istenmesinde tereddüt edilmemelidir. Manyetik rezonans görüntüleme lezyonunun hem ayırışmasını hem de ekstansör mekanizmayla iliş-

kisini göstermesi açısından direkt grafi veya BT'ye göre çok daha üstündür ve hem cerrahi planlamada hem de prognoz belirlenmesinde çok yaygın olarak kullanılmaktadır.^[7]

SINIFLAMA

1. Kemik cisim kırıkları

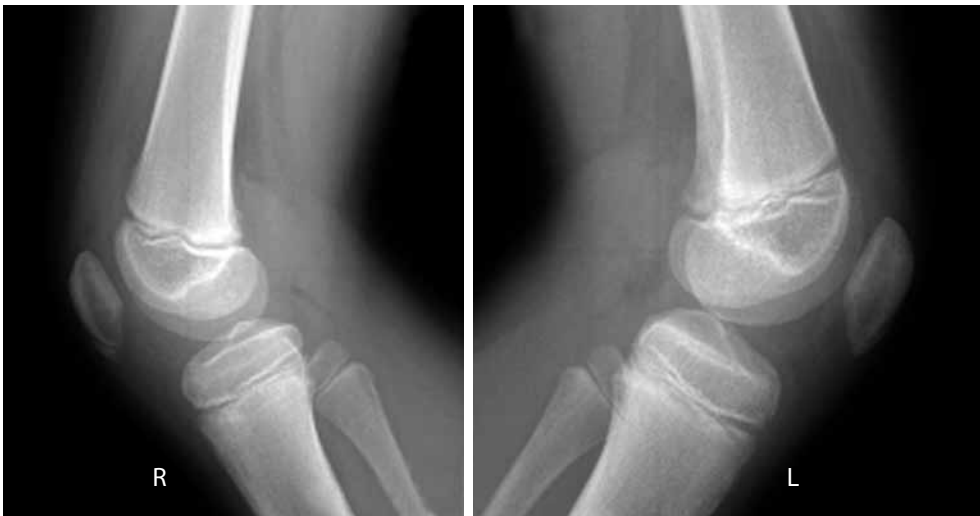Genelde transvers ve tek parça kırıklardır. Bu kırıklarda lateral grafide eklem yüzeyi devamlı olarak görülebilir.

2. Avülsiyon kırıkları

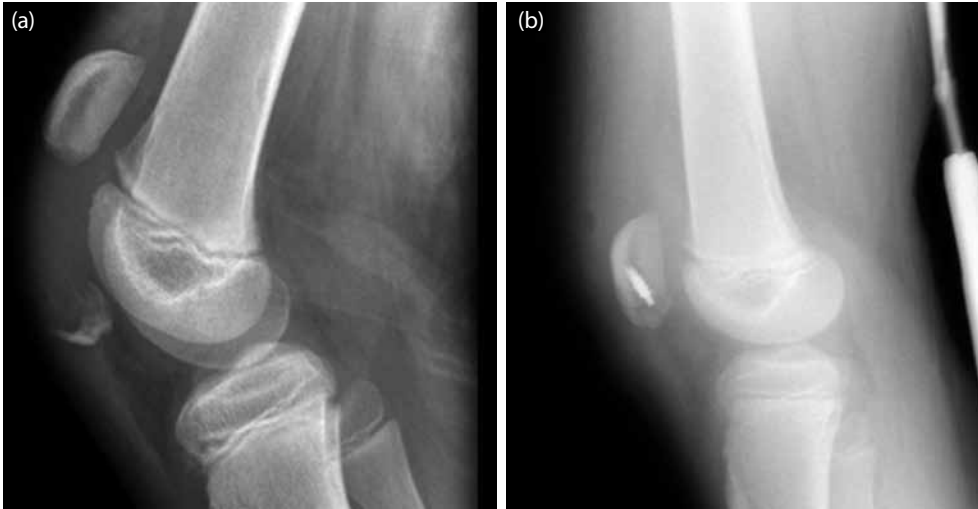
Bu kırıklar eklem yüzeyini de içine alan sleeve kırıklardan ayrı değerlendirilir. Avülsiyon kırıkları yerleşim yerine göre sınıflandırılır.^[3] İnferiyör avülsiyon en sık görülen şeklidir. Yalnız bu durumun siklik streslerden kaynaklandığı düşünülen ve tam olmayan bir avülsiyona işaret eden bir distal tibia apofiziti olan Sinding-Larsen-Johansson (SLJ) lezyonundan ayırt edilmesi gerekir.^[8] Ancak SLJ sendromunun, tendinit, stres kırığı ve patella inferiyör uç avülsiyon kırığı gibi durumlardan ayırıcı tanısının yapılması bazen çok zordur (Şekil 1).^[9]

3. Sleeve kırıkları

Sleeve kırıkları 8-12 yaş arası çocuklarda bildirilmiştir^[10] ve aslında bir çeşit avülsiyon kırığıdır. Diz fleksiyonda iken kuadriseps kasının ani kasılması ile oluşur.^[11] Ancak kırık hattı küçük bir kemik parça ile beraber eklem yüzeyinden nispeten büyük bir parçayı da içine alacak şekilde uzanır (Şekil 2a).^[3,12] Ayrıca kırık hattı medial ve lateral retinakuluma da uzanıp ekstansör mekanizmaya ciddi hasar verebilir ve genelde inferiyör uçta yer alır.^[3] Superiyör uçta yer alan sleeve kırıkları literatürde ancak olgu sunumu şeklindedir ve çok nadirdir.



Şekil 1. İki taraflı Sinding-Larsen-Johansson lezyonu.



Şekil 2. Sleeve tip yaralanması olan 10 yaşındaki bir çocuğun (a) ameliyat öncesi ve (b) sonrası filmleri.

4. Yetmezlik kırıkları

Çocuklarda görülen patella stres kırıkları hemen tamamıyla serebral palside görülür. Bunun nedeni spastik serebral palside dizin tam ekstansiyona getirilememesi ve patellaya tekrarlayıcı yük binmesidir.^[13,14] Bu kırıkların tedavisinde bugüne kadar hamstring uzatılması uygulanmış gelmiştir.^[15] Ancak sağlıklı çocuklarda tek tük de olsa patella stres kırığı tanımlanmış ve konservatif tedavi edilmiştir.^[16]

TEDAVİ

Çocuk patella kırıklarında başlıca cerrahi endikasyonlar şunlardır: (i) 3 mm'den fazla ayrışma veya 2 mm'den fazla basamaklaşma gösteren kemik cisim kırıkları, (ii) dizin aktif ekstansiyona getirilememesi ile karakterize tüm ekstansör mekanizma yaralanmaları, (iii) intrensek yumuşak doku sağlamlığının bozulduğu sleeve kırıkları, (iv) avülsiyon kırıkları, (v) açık kırıklar, kompartman sendromu.

Çocuk patella kırıklarında eğer kırık yer değiştirmemişse konservatif tedavi edilebilir. Konservatif tedavide altı haftaya uzanabilen ekstansiyonda silindirik alçı uygulanır. Çocuklarda tespitte bağlı hareket kısıtlılığı erişkinlerdeki gibi bir sorun olmaması nedeniyle erken hareket gerekli değildir.

Çocuklarda kısmi veya total patellektomiye nadiren gereksinim duyulur ve mümkün olduğunca kaçınılması ve patellanın korunması gerekir. Kemik cisim kırıklarının stabilizasyonunda anteriyor gergi bandı yöntemi gayet sağlam bir tespit sağlar. Bu teknikle hem Kirschner telleri (K telleri) hem de kanüle vidalar başarıyla kullanılmıştır. Yalnız, paralel K telleri veya

vidalar içerisinden geçirilen çelik serklaj teli sıklıkla cilt tahrişine neden olur ve ikinci bir cerrahi gereği doğar. Bunun önüne geçmek için patella içerisinden geçirilen ve emilebilir kuvvetli dikişlerin kullanımı da önerilmiştir.^[17]

Yer değiştirmemiş sleeve kırıkları da ekstansiyonda açılma ile tedavi edilebilir ancak ekstansör mekanizmanın sağlam olduğuna emin olmak şarttır. Ayrışmış kırıklar cerrahi olarak tedavi edilir (Şekil 2b). Yumuşak doku dengesinin bozulduğu ve eklem yüzeyinin ayrıldığı sleeve kırıklarında patellanın dikkatli bir şekilde yaklaştırılması gereklidir. Bunun için paralel K telleri üzerinden geçirilen serklaj teli gerekli tespiti sağlar. Çeşitli çapa (ankor) ve vidalarla da tespit yapılabilir. Ayrışma hakkında şüphe varsa fleksiyon-ekstansiyon grafileri veya MRG yardımcı olacaktır. Ayrışma bir sleeve kırığının konservatif izlenmesi diz ekstansiyonunda yetmezliğe ve kuvvetsizliğe neden olabilmektedir.^[18]

Avülsiyon kırıklarında ise tedavi genellikle osteokondral parçanın eksizyonu ve ekstansör mekanizmanın onarımıdır. Bunun nedeni küçük avülse parçanın sıklıkla kaynamaması ve bu parçanın daha sonra ağrıya neden olabilmesidir. Ancak avülse parça mediyal veya lateral kenarda ise ve eklem yüzüyle ilişkisi bulunmayıp 5 mm'den küçükse konservatif tedavi uyulanabilir. Ayrıca inferiyor uçta yer alan avülsiyon kırıkları için eksizyon yerine osteosentezi öneren bir çalışma bulunmaktadır.^[19] Eklem yüzeyinden 1 cm'nin üzerinde bir parça alan avülsiyon kırıklarında tedavi farklıdır. Bu kırıklarda tedavi osteokondral parçanın başsız vidalar ile anatomik redüksiyonudur.

SONUÇLAR

Çocuk patella kırıklarında sonuçlar kırık tipine ve eşlik eden diğer iskelet sistem yaralanmalarına bağlıdır. Ayrışmamış kırıklarda konservatif izlem ile çok iyi sonuçlar bildirilmiştir. Ayrıca ayrılmış patella kırıklarında erken cerrahi tespit ile de iyi sonuç almak mümkündür. Ancak parçalı veya ayrılmış kırıklarda ve aynı taraf femur veya tibia kırıkları olan hastalarda sonuç kötü olabilmektedir.^[20] Sleeve tipi kırıklar için de durum benzerdir. Ayrılmış kırıklarda konservatif ve yer değiştirmiş kırıklarda erken cerrahi tespit ile çok iyi sonuçlar almak mümkündür.^[18]

KAYNAKLAR

1. Nummi J. Fracture of the patella. A clinical study of 707 patellar fractures. *Ann Chir Gynaecol Fenn Suppl* 1971;179:1-85.
2. Belman DA, Neviasser RJ. Transverse fracture of the patella in a child. *J Trauma* 1973;13:917-8.
3. Grogan DP, Carey TP, Leffers D, Ogden JA. Avulsion fractures of the patella. *J Pediatr Orthop* 1990;10:721-30.
4. Rorabeck CH, Bobechko WP. Acute dislocation of the patella with osteochondral fracture: a review of eighteen cases. *J Bone Joint Surg [Br]* 1976;58:237-40.
5. Scapinelli R. Blood supply of the human patella. Its relation to ischaemic necrosis after fracture. *J Bone Joint Surg [Br]* 1967;49:563-70.
6. Belman DA, Neviasser RJ. Transverse fracture of the patella in a child. *J Trauma* 1973;13:917-8.
7. Dupuis CS, Westra SJ, Makris J, Wallace EC. Injuries and conditions of the extensor mechanism of the pediatric knee. *Radiographics* 2009;29:877-86.
8. Sinding-Larsen M. A hitherto unknown affection of the patella in children. *Acta Radiol* 1922;1:171-3.
9. Iwamoto J, Takeda T, Sato Y, Matsumoto H. Radiographic abnormalities of the inferior pole of the patella in juvenile athletes. *Keio J Med* 2009;58:50-3.
10. Houghton GR, Ackroyd CE. Sleeve fractures of the patella in children: a report of three cases. *J Bone Joint Surg [Br]* 1979;61:165-8.
11. Hunt DM, Somashekar N. A review of sleeve fractures of the patella in children. *Knee* 2005;12:3-7.
12. Ray JM, Hendrix J. Incidence, mechanism of injury, and treatment of fractures of the patella in children. *J Trauma* 1992;32:464-7.
13. Temelli Y, Akalan NE. Treatment approaches to flexion contractures of the knee. [Article in Turkish] *Acta Orthop Traumatol Turc* 2009;43:113-20.
14. Brunner R, Doderlein L. Pathological fractures in patients with cerebral palsy. *J Pediatr Orthop B* 1996;5:232-8.
15. Rosenthal RK, Levine DB. Fragmentation of the distal pole of the patella in spastic cerebral palsy. *J Bone Joint Surg [Am]* 1977;59:934-9.
16. Iwaya T, Takatori Y. Lateral longitudinal stress fracture of the patella: report of three cases. *J Pediatr Orthop* 1985;5:73-5.
17. Sturdee SW, Templeton PA, Oxborrow NJ. Internal fixation of a patella fracture using an absorbable suture. *J Orthop Trauma* 2002;16:272-3.
18. Gao GX, Mahadev A, Lee EH. Sleeve fracture of the patella in children. *J Orthop Surg (Hong Kong)* 2008;16:43-6.
19. Kastelec M, Veselko M. Inferior patellar pole avulsion fractures: osteosynthesis compared with pole resection. *J Bone Joint Surg [Am]* 2004;86:696-701.
20. Maguire JK, Canale ST. Fractures of the patella in children and adolescents. *J Pediatr Orthop* 1993;13:567-71.