



Karpal instabilitelerin radyolojik değerlendirmesi

Radiological evaluation of carpal instabilities

Kenan Koca,¹ Mustafa Kürklü,¹ Hüseyin Özkan,¹ Cenk Kılıç²

¹Gülhane Askeri Tıp Fakültesi, Ortopedi ve Travmatoloji Anabilim Dalı, Ankara

²Gülhane Askeri Tıp Fakültesi, Anatomi Anabilim Dalı, Ankara

Karpal instabilite, karpal kemikler arasındaki bağların hasarına bağlı olarak el bileğinin anatomi ve biyomekaniğinin değişmesi sonucunda eklemde oluşan ağrı ve fonksiyon kaybı olarak tanımlanır. Tedavi edilmemiş karpal instabilite, el bileğinde dejeneratif artrit meydana getirir. Geçmişte el bileği bölgesinde yalnızca kırıklara yönelik tanı ve tedavi üzerinde durulmuştur. Ancak, günümüzde ağrılı el bileği durumlarında karpal instabilitenin araştırılması ve buna yönelik tedavi uygulanması gerekliliği söz konusudur. Bu derlemede karpal instabilitenin etyolojisi, sınıflandırılması ve tanısı özetlenmiştir.

Anahtar sözcükler: Anatomi; biyomekanik; karpal instabilite; sınıflandırma.

Carpal instability is defined as the pain and dysfunction of the wrist due to the anatomical and biomechanical change of the joint resulting from the injury of the ligaments between the carpal bones. Untreated carpal instability leads to degenerative arthritis of the wrist. In the past, the diagnosis and treatment of the fractures of this area were emphasized alone. However, today, we can mention the necessity of the investigation of a carpal instability and a proper treatment plan in cases of painful wrist. In this review, the etiology, classification and diagnosis of carpal instability were summarized.

Key words: Anatomy; biomechanics; carpal instability; classification.

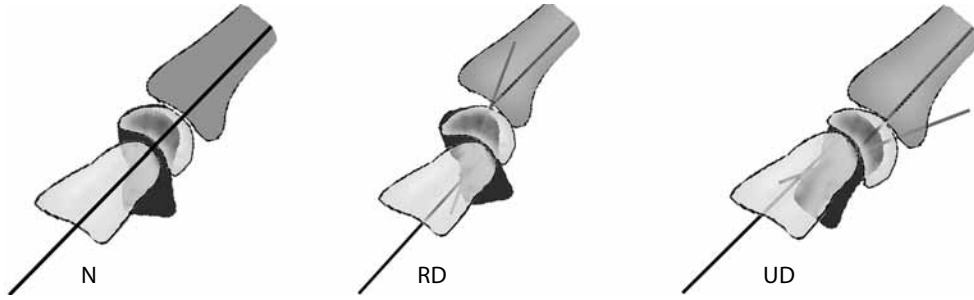
El bileği ve interkarpal eklemleri oluşturan kemik ve bağlar vücudun en karmaşık anatomisi ve biyomekaniğine sahiptir. El ve el bileğinde kırıkların dışında ağrı ve fonksiyon bozukluğu yapan başka nedenler de mevcuttur. Son yıllarda bu bölgedeki bağların yaralanması sonucunda anatomik bütünlüğün ve biyomekaniğin bozulduğu ve buna bağlı olarak el bileği fonksiyonlarının ağrılı bir şekilde zayıfladığı ortaya konmuştur. Ayrıca ortaya çıkan anatomik ve biyomekanik bozukluğun el bileğinde ileri derecede dejeneratif artrite neden olduğu da gösterilmiştir.^[1] Bu nedenle el bileği instabilitesi tanısının erken dönemde konulması ve tedavisinin erken yapılması çok önemlidir.

KARPAL KEMİKLERİN ANATOMİSİ VE BİYOMEKANIĞI

El bileği eklemi midkarpal, radiokarpal ve distal radioulnar eklemler oluşturur. Ulna distali, karpal

kemikler ile trianguler fibrokartilajinöz kompleks (TFKK) aracılığıyla bağlantı yapar. El bileğinin yük aktarımı %80 oranında radiokarpal eklem yoluyla olurken %20 oranında ulna distali ve TFKK aracılığı ile olur.^[2] El bileğinin fleksiyon ve ekstansiyon hareketi radiokarpal ve midkarpal eklemler aracılığı ile olur.

Karpal kemikler; radial taraftan ulnar tarafa doğru skafoid, lunat, trikuetrum ve pisiform şeklinde sıralanarak proksimal sırayı oluşturur ve 'intercalated segment' ismini alır. Trapezium, trapezoideum, kapitatum ve hamatumtan oluşan kemikler distal sırayı meydana getirirler. Skafoid kemik proksimal ve distal sıra arasında hareketli bağlantı görevi yapar. El bileği ulnar deviyasyondan radial deviyasyona gelirken skafoid radial stiloidden uzaklaşmak için palmar fleksiyona gelir (Şekil 1). Trikuetrum kemiği karpal rotasyonda menteşe görevi yapmaktadır.^[3] Aksiyel yüklenme esnasında lunatum ve trikuetrum



Şekil 1. El bileğinin nötral (N) , radial deviyasyon (RD) ve ulnar deviyasyonda (UD) skafoid kemiğinin pozisyonu görülmektedir. El bileği nötral pozisyonda iken skafoid kemiği yaklaşık 45 derece fleksiyondadır. Radial deviyasyonda skafoid fleksiyonu artarken ulnar deviyasyonda skafoid fleksiyonu azalır.

dorsifleksiyon eğilimindeyken skafoid palmar fleksiyon eğilimindedir.^[4]

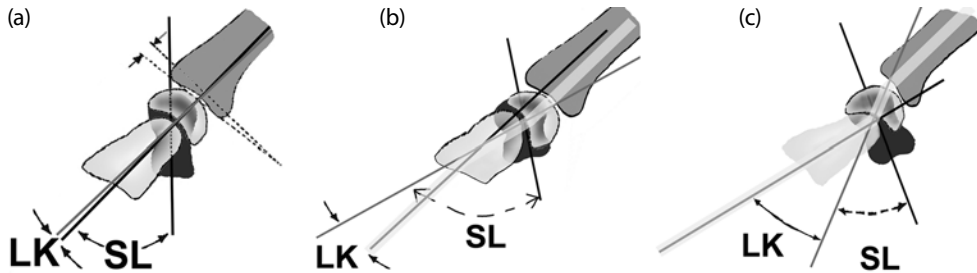
Radiokarpal eklemi ve interkarpal eklemleri bir arada tutan güçlü bağlar vardır. Radiokarpal bağlar dış kaynaklı (ekstresek) bağlar olarak bilinir ve radi-oskafokapitat, uzun radiolunat, kısa radiolunat bağlardan oluşur. Karpal kemikler arasındaki bağlar ise iç kaynaklı (intrinsek) bağlar olarak bilinir ve skafolunat, lunatrikuetral bağlardan oluşur. Skafolunat bağın volar, dorsal ve proksimal olmak üzere üç bölümü vardır. En güçlü olanı fibröz ve kıkırdak yapıda olan proksimal parçadır.^[5]

Deneyisel çalışmalarda karpal instabilitelerin büyük kısmının düşme sırasında el bileğinin aşırı dorsifleksiyon ve ulnar deviyasyonda, karpal kemiklerin supinasyon pozisyonunda aşırı gerilmesi sonucunda meydana geldiği gösterilmiştir.^[6]

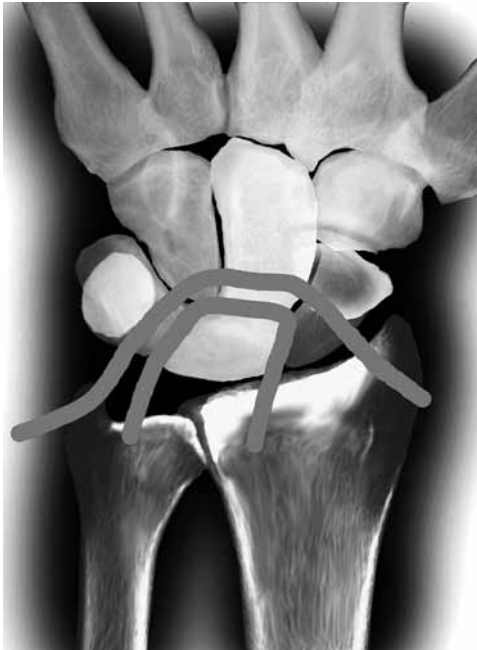KARPAL KEMİKLERİN NORMAL DİZİLİMİ

Normal bir el bileğinin sagittal görüntülemesinde radius, lunat, kapitat ve üçüncü metakarpın uzun aksı aynı çizgiden geçer (Şekil 2a).^[7] Karpal instabilite durumunda bu çizgi kırılır ve 'zig zag' halini alır (Şekil 2a b).

Yan grafide skafoid kemiğin uzun aksı ile lunat kemiğin orta hattından geçen çizgi arasında 30-60 derecelik bir açı vardır. Kapitatum kemik ile lunat kemik arasında 10-20 dereceden az açılanma olmalıdır (Şekil 2a). Ön-arka grafide proksimal sırayı oluşturan skafoid, lunat ve trikuetrum kemikleri arasında 3 mm'den daha az boşluk (gap) vardır. Skafolunat bağ hasarında skafoid ile lunat arasında, lunotrikuetral bağ hasarında lunat ile trikuetrum arasında boşluk artar. Ön-arka grafide lunat kemiğin etrafındaki bağların oluşturduğu halka 'küçük ark' olarak tanımlanmıştır (Şekil 3a). Bu arkın kırılması lunat kemik etrafındaki bağlardan birinin veya birkaçının hasarını gösterir. Lunatum'un etrafındaki kemiklerin oluşturduğu halka 'büyük ark' olarak tanımlanmıştır (Şekil 3b). Bu arkın kırılması lunat kemik etrafındaki kemiklerden birinin veya birkaçının kırık olduğunu gösterir. Ayrıca ön-arka grafide Gilula^[8] tarafından üç ayrı ark tanımlanmıştır. Skafoid, lunat ve trikuetrum kemiklerin proksimal korteksi 'birinci arkı', aynı kemiklerin distal korteksleri 'ikinci arkı' ve kapitatum ile hamatum kemiklerin proksimal korteksleri 'üçüncü arkı' oluşturur (Şekil 4a). Karpal instabilitelerde normal anatomik yapıyı gösteren bu arklar bozulur (Şekil 4b).



Şekil 2. (a) Normal el bileği anatomisi. Radius, lunat ve kapitat kemikler sagittal planda aynı aks üzerindedir. Skafolunat (SL) açısı 30-60 derece ve lunokapitat (LK) açısı $\leq 15^\circ$. (b) Dorsal interkalated segment instabilitesi (DISI). Lunat dorsale doğru açılırken bir miktar volare kayar. Skafolunat açısı $\geq 60^\circ$, LK açısı $\geq 15^\circ$. (c) Volar interkalated segment instabilitesi (VISI). Lunat palmara doğru açılırken bir miktar dorsale kayar. Skafolunat açısı normal sınırlardadır ($30^\circ-60^\circ$). Lunokapitat açısı $\geq 15^\circ$ dir.



Şekil 3. Küçük arkin bozulması lunat kemik etrafındaki bağların hasarını gösterir. Büyük arkin bozulması lunatumun etrafını saran kemiklerden birinin kırılması ile meydana gelir.

KARPAL İNSTABİLİTELERİN SINIFLANDIRILMASI

Karpal instabiliteler Linscheid ve ark.^[9] tarafından dissosiatif ve nondissosiatif olmak üzere iki ana gruba

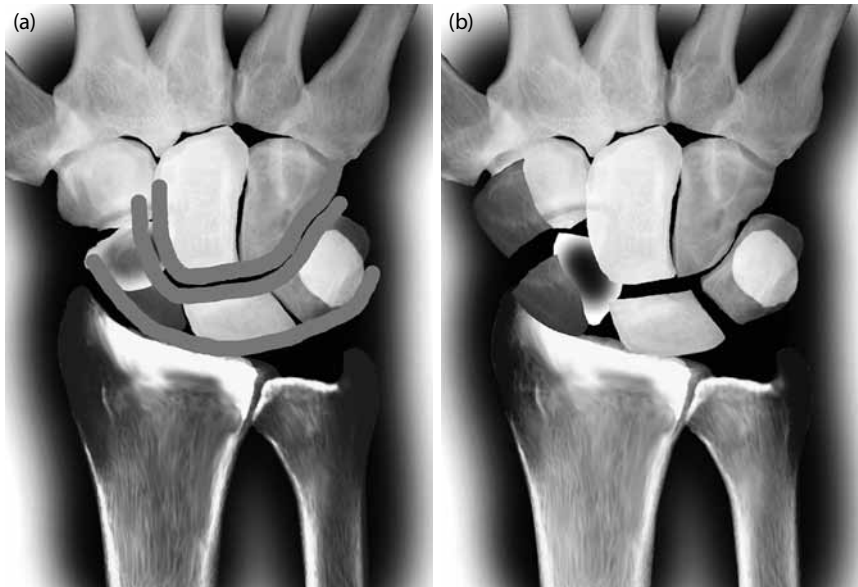
ayrılmıştır. Mayo sınıflandırmasında ise bu iki gruba kompleks (dissosiatif ve nondissosiatiflerin kombinasyonu) ve adaptasyon tipleri ilave edilmiştir.^[10] Dissosiatif (proksimal sıra kemikler arasında ayrılma olan) karpal instabiliteler proksimal sıra kemikler arasındaki iç kaynaklı bağların kopması ile meydana gelen patolojilerdir. Nondissosiatif (proksimal sıra kemikler arasında ayrılma olmayan) instabiliteler, dış kaynaklı radiokarpal bağların yaralanması ile meydana gelen patolojilerdir. Ayrıca karpal instabiliteler statik ve dinamik olarak da sınıflandırılır. Statik instabilite sabit pozisyonda karpal dizilimin bozulmasıdır ve el bileğinin sabit pozisyonda iki yönlü grafisi ile tespit edilir. Dinamik instabilite fiziksel manevralarla instabilitenin olduğu durumdur ve stres grafileri ile ortaya konulur.^[11]

A-Dissosiatif Karpal İnstabiliteler

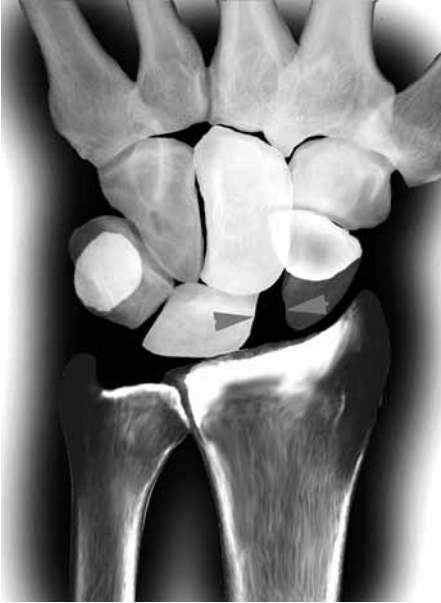Dissosiatif karpal instabiliteler proksimal veya distal sıra kemiklerin kendi arasındaki ayrılma ile meydana gelir. Distal sırada meydana gelen dissosiatif instabiliteler karpal kemiklerin radial veya ulnar tarafa aksiyel olarak ayrılması ile meydana gelir ve oldukça nadir görülür. Proksimal sırada meydana gelen dissosiatif instabiliteler skafolunat instabilite, lunotriquetral instabilite ve perilunat çıkıklardan oluşur.

1- Skafolunat instabilite

Bu instabilite skafolunat bağının hasarı ile oluşmaktadır. Bazı çalışmalarda skafolunat bağ ile birlikte



Şekil 4. (a) Gilula, normal el bileğinde üç adet ark tanımlamıştır. Birinci arki skafoid, lunat ve triquetrum kemiklerinin proksimal korteksleri oluşturur. İkinci arki aynı kemiklerin distal korteksleri oluşturur. Üçüncü arki kapitatum ve hamatum kemiklerinin proksimal korteksleri meydana getirir. **(b)** Transskafoid kırık perilunat çıkığı nedeniyle bu arkların devamlılığı bozulmuştur.

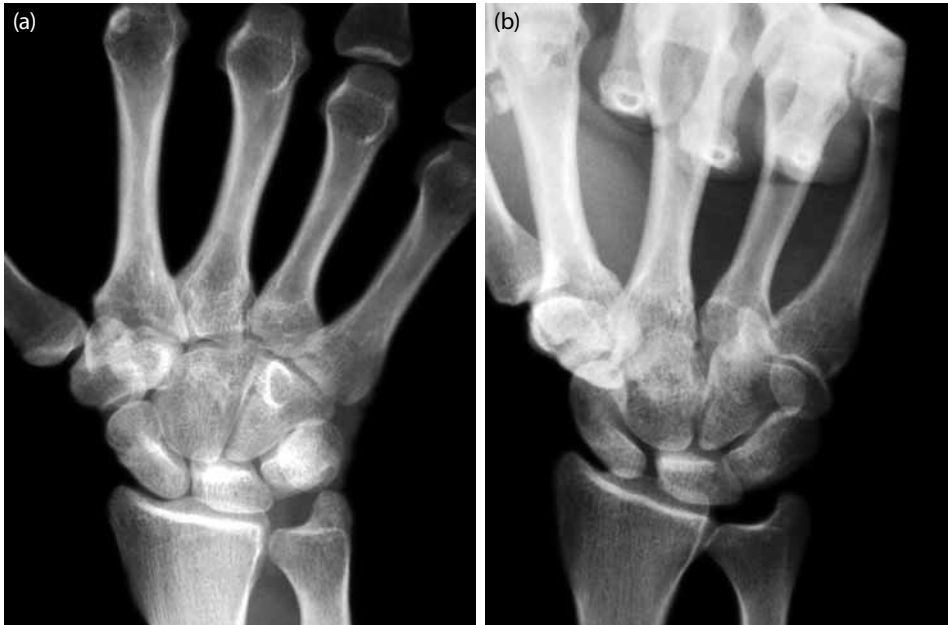

Şekil 5. Skafolunat instabilitede skafoid ile lunat kemikleri arasındaki mesafe artmıştır (Terry Thomas bulgusu veya Dave Letterman). Skafoid kemik fleksiyonda ve rotasyonda olduğu için kısa görünür. Ayrıca distal ucu süperpoze olduğundan yuvarlak bir görüntü (ring sign) oluşur.

radioskafoid başın da hasarlandığı bildirilmiştir.^[12] Skafolunat instabilite karpal instabiliteler içerisinde en sık karşılaşılan tip olup travma sonrası gelişen

el bileği osteoartritin en sık nedenidir. El bileğinin aşırı dorsifleksiyonu ve önkolun pronasyonu ile meydana gelir. El bileğinin dorsolateralinde yerleşik ağrı ile karakterizedir. El bileğinin kavrama gücü azalmıştır. Ayrıca el bileğinin fleksiyon ve ekstansiyon, ulnar ve radial deviyasyon hareketlerinde kısıtlılık görülebilir.

Skafoid kemik, koronal planda daha vertikal pozisyona gelirken sagittal planda fleksiyon pozisyonuna gelir. Lunat kemik sagittal planda ekstansiyon pozisyonuna gelerek dorsale açılır. Bu durum dorsal intercalated segment instabilitesi (DISI) olarak da bilinir (Şekil 2b).^[13] Ayrıca skafoid kemik rotasyona uğrayarak daha vertikal pozisyona geldiği için skafoidin rotasyon yarı çıkığı olarak da tanımlanmaktadır. Mayfield,^[6] skafolunat instabiliteyi dört aşamalı perilunat çıkığının birinci aşaması olarak tanımlamıştır. Tanısı el bileğinin dorsifleksiyonda travma öyküsü, fizik muayene, radyografi ve gerek duyulursa bilgisayarlı tomografi (BT), artrografi, manyetik rezonans (MR) artrografi ve tanısal el bileği artroskopisi yardımıyla konulur.^[14] Fizik muayenede skafolunat baş üzerinde hassasiyet araştırılır, Watson ve ark.^[15] tarafından tanımlanan skafoid kayma (shift) testi kullanılır. Bu test, başparmağın volar yüzde skafoid çıkıntı üzerine bastırılması sırasında el bileğinin ulnar deviyasyondan radial deviyasyona getirilmesi ile yapılır. Skafoid kemikte instabilite mevcutsa bu test esnasında dorsale doğru



Şekil 6. (a) Normal ön-arka grafide skafoid ile lunat kemikleri arasında herhangi bir ayrılma yok. **(b)** Yumruk yaparak çekilen stres ön-arka grafisinde skafolunat arasında ayrılma (gap) oluşması dinamik skafolunat instabiliteyi gösterir.

hareket ederek ağrıya ve 'clunk' sesinin oluşmasına neden olur.

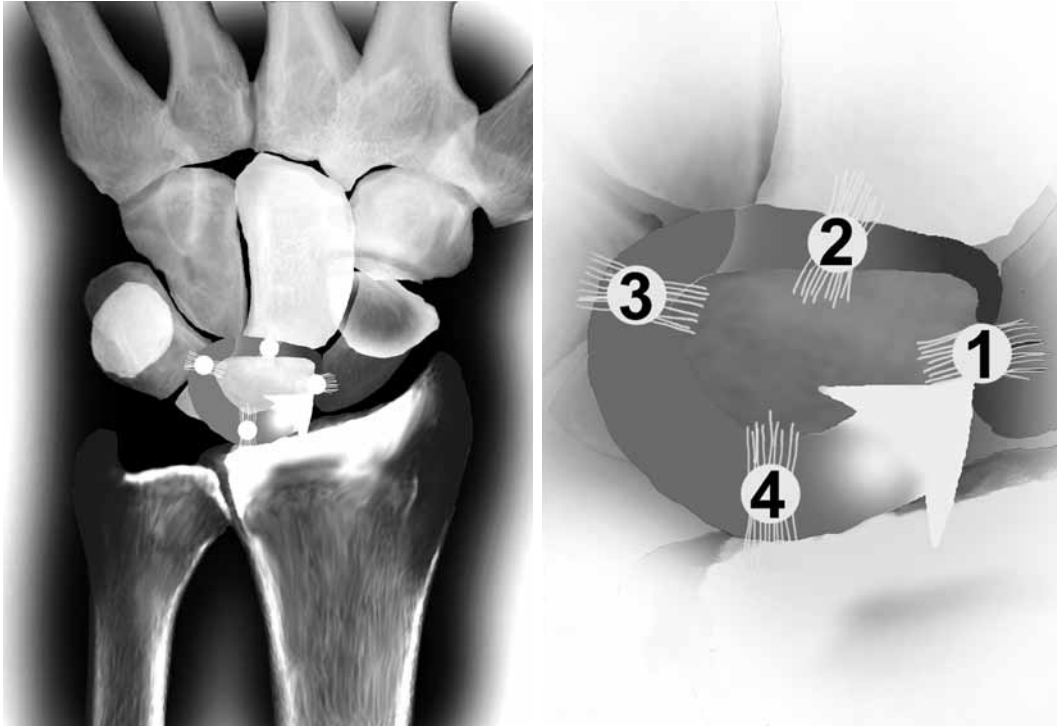
Bu instabiliteelerde ön-arka el bilek grafisindeki skafolunat aralık 3 mm'den fazladır. Buna Terry Thomas veya Dave Letterman bulgusu denir (Şekil 5). Skafoid kemiğin kendi uzun aksı üzerinde rotasyon olması ve uzun aksının kısalmış olarak görülmesi ile distal uçta süperpozisyon oluşur. Bu durum skafoid halka bulgusu (ring sign) olarak adlandırılır (Şekil 5). Ayrıca skafoid üzerindeki halkanın distal kısmı ile skafoidin proksimal ucu arasındaki mesafe 7 mm'den küçüktür. Yan grafide skafoid ile lunat kemik arasındaki açı 70 dereceden fazla, lunat ile kapitat kemik arasındaki açı 10-20 dereceden fazla, lunat ile radiusun uzun aksı arasındaki açı da 10 dereceden fazladır (Şekil 1b).

Watson ve Black^[12] skafolunat instabiliteelerini statik, dinamik, dejeneratif artrit ile birlikte olan ve Kienböck osteokondrozuna ikincil olarak gelişen olmak üzere dört ayrı gruba ayırmıştır. Watson ve ark.^[16] ayrıca 1993 yılında skafolunat instabiliteeleri predinamik, dinamik ve statik olmak üzere üç gruba ayırmışlardır. Dinamik instabiliteeler sadece dorsal skafolunat bağ yaralanması ile oluşurken, statik instabiliteeler skafolunat bağın tam yaralanması ile birlikte palmar radiokarpal bağ yaralanması sonucunda meydana gelir.^[17,18] Statik instabilitede nötral pozisyonda çeki-

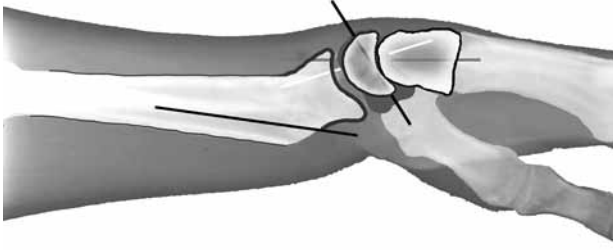len ön-arka ve yan grafilerde bulgular açık bir şekilde görülür. Dinamik instabilitede nötral pozisyonda çekilen grafilerde patoloji görülmezken dinamik ve stres grafilerde patolojik bulgular ortaya çıkar (Şekil 6).^[11] Bu grafiler fleksiyon, ekstansiyon, ulnar ve radial deviasyonda çekilen dinamik grafiler ile yumruk yapar pozisyonda (Clenched Fist) çekilen stres grafilerdir. Predinamik instabiliteelerde ise nötral, dinamik ve stres grafilerde patoloji yoktur. Predinamik instabilite tanısı çoğunlukla hastanın yakınmaları ve skafoid kayma testi ile konulur. Ayrıca midkarpal artroskopide skafoid ile lunat arasında laksite ve basamaklaşmanın görülmesi predinamik ve dinamik instabilite tanısının konulmasında önemlidir.^[19]

Skafolunat instabiliteye bağlı olarak kapitatum kemiği lunatum ve skafoid kemiğine kompresyon yapar. Bunun sonucunda zamanla radiolunat ve radioskafoid mesafede daralmaya bağlı el bileği dejenerasyonu meydana gelir. Bu durum skafolunat ilerlemiş çökme (kollaps) (scapho lunate advanced collapse-SLAC) lezyonu olarak adlandırılır.^[20]

Tedavide yumuşak doku ve kemik işlemlerinden oluşan birçok teknik tanımlanmıştır. Bağ çok kısa olduğu için primer dikiş ile tamir etmek genellikle mümkün değildir. Ancak erken dönemde bağın dikiş çapa yöntemiyle tamirinin başarılı olduğu bildirilmiştir.^[21]



Şekil 7. Perilunat çıkık oluşması esnasında sırası ile skafolunat bağın (1), lunokapitat bağın (2), lunotriquetral bağın (3) ve radiolunat bağın (4) kopmasının gösterilmesi.



Şekil 8. Dorsale açılı kaynamış distal radius kırığı sonrası karpal kemiklerde meydana gelen adaptasyon instabilitesi.

Blatt^[22] tarafından tanımlanan ve radial kapsülün flep olarak kullanıldığı dorsal kapsülodezis ile oldukça başarılı sonuçlar alınmaktadır. Ayrıca skafolunat bağın dikiş çapa ile tamiri ve dorsal kapsülodezisin kombinasyonu da uygulanabilir. Brunelli ve Brunelli^[23] tarafından tanımlanan ve fleksör karpi radialisten elde edilen greft ile skafolunat eklem stabilizasyonunun sağlandığı teknik de yumuşak doku işlemi olarak kullanılabilir. Kemik doku yöntemi olarak skafotrapeziotrapezoideum (STT) veya skafokapitat artrodezis kullanılabilir. Ancak kemiğe yapılacak girişimlerde el bileği eklem hareket kısıtlılığı yumuşak doku yöntemlerine göre daha fazladır.^[2]

2- Lunatrikuetral instabilite

Lunatrikuetral bağın kopması ya da hasarı ile oluşur. Çoğunlukla genç hastalarda meydana gelir. El, vücudun arkasında iken düşme sonucunda hipotenar bölgenin zemine gelmesi ile oluşur. El bileğinde fonksiyon kaybı olurken, osteoartrit meydana gelmesi skafolunat instabiliteye oranla çok daha seyrek. Tanıda lunatrikuetral bağ üzerindeki hassasiyet ve ağrı en önemli bulgudur. Ayrıca bu bağ yaralanmalarının tanısında ballotman testi kullanılmaktadır. Bu test bir elin lunat kemiği sabitlediği diğer elin ise trikuetrum kemiği dorsal ve palmar yönde hareket ettirerek ağrının uyarılması ile yapılır. Sagittal planda lunat kemik volara doğru açılır ve kapitatum kemiği volara doğru yer değiştirir. Bu durum VISI (volar intercalated segment instability) olarak da bilinir (Şekil 2c). Ancak bazı çalışmalarda VISI patolojisinin oluşması için lunatrikuetral bağ lezyonu ile birlikte dorsal radiokarpal bağ hasarının da oluşması gerektiği bildirilmiştir.^[24] İzole lunotrikuetral bağ yaralanmalarının yarısından fazlasının standart radyografileri normaldir. Ancak VISI paterni oluşması durumunda yan radiografide lunat kemiğinin volar eğiminde ve lunokapitat açıda artış görülebilir. Skafolunat açıda bir değişiklik olmaz. Ulnar köşe yaralanmaları ile birlikte sıklıkla (%70 oranında) triangule fibrokırdak kompleks yırtığı bildirilmiştir.^[25]

3- İlerleyici perilunat instabilite

El bileğinin hiperekstansiyon zorlaması sonucunda lunat kemik etrafındaki bağların aşamalı olarak kopması ile meydana gelir. Birinci basamakta skafolunat bağ kopması, ikinci basamakta kapitolunat bağ kopması, üçüncü basamakta trikuetrolunat bağ kopması ve dördüncü basamakta dorsal radiokarpal bağ kopması ile lunat kemiğin tamamen çıktığı oluşur (Şekil 7). Çoğunlukla el bileğinin dorsifleksiyon pozisyonunda yaralanması ile lunat kemiğin volare çıktığı şeklinde görülür. Nadiren el bileğinin palmar fleksiyon pozisyonunda yaralanması ile lunat kemiğin dorsale çıktığı şeklinde görülebilir. Perilunat çıkıkların büyük kısmında skafoid kemik ya da radius stiloid kırıkları eşlik eder. Skafoid kırığın eşlik ettiği durumlar transskafoid kırık-perilunat çıkık olarak adlandırılır ve çıkık daha çok dorsal yöne olur. Radius stiloid kırığının eşlik ettiği durumlarda transstiloid kırık-perilunat çıkık olarak adlandırılır.^[2]

B- NONDİSSOSİYATİF İNSTABİLİTELER

Nondissosiyatif instabiliteelerde karpal kemikler arasında ayrılma ve instabilite yoktur. Bunlarda instabilite radiokarpal ve midkarpal eklemlerdedir. Standart grafiler genellikle normal görünür. Spesifik bir yaralanma şekli tanımlanmamıştır. Bağ laksitesi olan hastalarda siktir.

Radiokarpal instabilite genellikle 'Barton', 'stiloid' ve 'die-punch' kırıkları ile birlikte görülür. Daha az sıklıkla sadece radiokarpal bağların kopması ile meydana gelir. İnstabilite sıklıkla ulnar tarafa olmak üzere dorsale veya palmara translasyon şeklinde görülür. Bu durum genellikle kırıklı çıkık olduğu ve nörovasküler yapılar bası altında kaldığı için acil girişim gerektirmektedir.

Ayrıca kapitolunat instabilite ve görünüşte karpal instabilite gibi yeni instabilite tipleri tanımlanmıştır. Görünüşte karpal instabilitenin diğer bir adı adaptasyon karpal instabilitesi olup özellikle distal radius kırıkları sonrası oluşan kötü kaynamaya (malunion) bağlı gelişen instabiliteledir (Şekil 8).^[26] Adaptasyon instabilitesi radiokarpal ve midkarpal eklemlerde meydana gelir. Bunlarda da el bileğinin biyomekaniği bozulur ve erken dönem dejeneratif artrit gelişmesine neden olur.

Sonuç olarak, el bileğindeki patolojinin tespit edilebilmesi için karpal kemikler arasındaki normal anatomik ilişkinin iyi bilinmesi gerekir. İki yönlü el bileği grafilerin normal olmasına rağmen ağırlı el bileği durumlarında stres grafileri ile predinamik ve dinamik skafolunat ve lunotrikuetral instabilitele araştırılmalıdır.

KAYNAKLAR

1. Pilný J, Svarc A, Hoza P, Vodicka Z, Krbec M. [Arthritis development following untreated scapholunate instability of the wrist]. *Acta Chir Orthop Traumatol Cech* 2010;77:131-3. [Abstract]
2. Hara T, Horii E, An KN, Cooney WP, Linscheid RL, Chao EY. Force distribution across wrist joint: application of pressure-sensitive conductive rubber. *J Hand Surg Am* 1992;17:339-47.
3. Taleisnik, J. Wrist: anatomy, function, and injury. In: Instructional course lectures, American Academy of Orthopaedic Surgeons. St. Louis: C. V. Mosby; 1978. p. 61-87.
4. Cooney WP, Garcia-Elias M, Dobyns JH, Linscheid RL. Anatomy and mechanics of carpal instability. *Surg Rounds Orthop* 1989;3:15-24.
5. Meade TD, Schneider LH, Cherry K. Radiographic analysis of selective ligament sectioning at the carpal scaphoid: a cadaver study. *J Hand Surg Am* 1990;15:855-62.
6. Mayfield JK. Patterns of injury to carpal ligaments. A spectrum. *Clin Orthop Relat Res* 1984;187:36-42.
7. Gilula LA, Weeks PM. Post-traumatic ligamentous instabilities of the wrist. *Radiology* 1978;129:641-51.
8. Gilula LA. Carpal injuries: analytic approach and case exercises. *AJR Am J Roentgenol* 1979;133:503-17.
9. Linscheid RL, Dobyns JH, Beabout JW, Bryan RS. Traumatic instability of the wrist. Diagnosis, classification, and pathomechanics. *J Bone Joint Surg [Am]* 1972;54:1612-32.
10. Dobyns JH, Cooney WP. Classification of carpal instability. The wrist: diagnosis and operative treatment, In: Cooney WP, Linscheid RL, Dobyns JH, editors. St Luis: Mosby; 1998; p. 490-500.
11. Özçelik A, Günel I, Köse N. Stress views in the radiography of scapholunate instability. *Eur J Radiol* 2005;56:358-61.
12. Watson HK, Black DM. Instabilities of the wrist. *Hand Clin* 1987;3:103-11.
13. Schmitt R, Froehner S, Coblentz G, Christopoulos G. Carpal instability. *Eur Radiol* 2006;16:2161-78.
14. Kozin SH. The role of arthroscopy in scapholunate instability. *Hand Clin* 1999;15:435-44.
15. Watson HK, Ashmead D 4th, Makhlof MV. Examination of the scaphoid. *J Hand Surg Am* 1988;13:657-60.
16. Watson H, Ottoni L, Pitts EC, Handal AG. Rotary subluxation of the scaphoid: a spectrum of instability. *J Hand Surg Br* 1993;18:62-4.
17. Mudgal CS, Jones WA. Scapho-lunate diastasis: a component of fractures of the distal radius. *J Hand Surg Br* 1990;15:503-5.
18. Cassidy C, Ruby LK. Carpal instability. *Instr Course Lect.* 2003;52:209-20.
19. Shih JT, Lee HM, Hou YT, Horng ST, Tan CM. Dorsal capsulodesis and ligamentoplasty for chronic pre-dynamic and dynamic scapholunate dissociation. *Hand Surg* 2003;8:173-8.
20. Watson HK, Ballet FL. The SLAC wrist: scapholunate advanced collapse pattern of degenerative arthritis. *J Hand Surg Am* 1984;9:358-65.
21. Baczkowski B, Lorczyński A, Kabuła J, Camilleri R. Scapholunate ligament repair using suture anchors. *Ortop Traumatol Rehabil* 2006;8:129-33.
22. Blatt G. Capsulodesis in reconstructive hand surgery. Dorsal capsulodesis for the unstable scaphoid and volar capsulodesis following excision of the distal ulna. *Hand Clin* 1987;3:81-102.
23. Brunelli GA, Brunelli GR. A new technique to correct carpal instability with scaphoid rotary subluxation: a preliminary report. *J Hand Surg Am* 1995;20:S82-5.
24. Viegas SF, Patterson RM, Peterson PD, Pogue DJ, Jenkins DK, Sweo TD, et al. Ulnar-sided perilunate instability: an anatomic and biomechanic study. *J Hand Surg Am* 1990;15:268-78.
25. Palmer AK. Triangular fibrocartilage complex lesions: a classification. *J Hand Surg Am* 1989;14:594-606.
26. Cooney WP. External fixation of distal radial fractures. *Clin Orthop Relat Res* 1983;180:44-9.