



## Ayak bileği çevresi tendon sorunları

### The problems of the tendons at the ankle

Mahmut Nedim Doral,<sup>1,2</sup> Gürhan Dönmez,<sup>2</sup> Özgür Ahmet Atay,<sup>1</sup> Egemen Turhan,<sup>3</sup> Defne Kaya<sup>2</sup>

<sup>1</sup>Hacettepe Üniversitesi Tıp Fakültesi Ortopedi ve Travmatoloji Anabilim Dalı, Ankara

<sup>2</sup>Hacettepe Üniversitesi Spor Hekimliği Anabilim Dalı, Ankara

<sup>3</sup>Zonguldak Karaelmas Üniversitesi Tıp Fakültesi Ortopedi ve Travmatoloji Anabilim Dalı, Zonguldak

Aşil tendonu dışındaki ayak bileği çevresi tendonlarının sorunları, çok da nadir görülmeyen, ancak çoğu zaman ayırıcı tanıda düşünülmediği için tanısı atlanan patolojilerdir. Daha çok tendonların yırtıkları, çıkıkları, aşırı kullanıma bağlı tendinitleri ve tenosinovitleri klinik pratikte karşı karşıya kalınabilecek durumlardır. Bu derlemede ayak bileği tendon sorunları kasların anatomik yerleşimine göre ön, yan ve arka olmak üzere üç bölümde incelendi.

Anahtar sözcükler: Ayak bileği; yırtık; tendinit; tendon.

The problems of the tendons at the ankle joint and foot except Achilles tendon are not rare, but usually neglected pathologies, as they are not usually considered in the differential diagnosis. Mainly ruptures, dislocations, tendinitis and tenosynovitis due to overuse are encountered in the clinical practice. In this review, ankle tendon problems were discussed according to their anatomical localization including anteriorly, laterally and posteriorly.

Key words: Ankle; rupture; tendinitis; tendon.

Ayak bileği çevresindeki tendonların sorunları sık karşılaşıldığı halde ayırıcı tanıda düşünülmediği için sıklıkla atlanır. Tendonların yırtıkları, çıkıkları, aşırı kullanıma bağlı tendinitleri ve tenosinovitleri klinik pratikte sıklıkla karşılaştığımız durumlardır. Bu derlemede ayak bileği tendonunun sorunları kasların anatomik yerleşimine göre üç bölümde incelenecektir;

1. Anteriyor kompartman
  - Tibialis anteriyor tendonu
  - Ekstansör hallusis longus tendonu
  - Ekstansör digitorum longus tendonu
2. Lateral kompartman
  - Peroneal tendonlar
3. Posteriyor kompartman
  - Aşil tendonu
  - Tibialis posteriyor tendonu

- Fleksör hallusis longus tendonu
- Fleksör digitorum longus tendonu
- Plantaris tendonu

### TİBİALİS ANTERİYOR TENDON SORUNLARI

Tibialis anteriyor kası iç küneiform kemik ve 1. metatars bazisinin alt ve iç yüzüne insersiyoy yaparak tendonunu oluşturur. Klinikte çok sık karşılaşılmaya da tibialis anteriyor tendon sorunlarını daha çok dejenereasyon zemininde meydana gelen tendinopatiler, travmatik ya da atravmatik nedenlerle gelişen tendon laserasyonları ve yırtıkları (rüptür) oluşturur.

Ayak bileğinin dorsalindeki tendonların akut yırtıkları oldukça nadirdir. Literatür incelendiğinde 100'den az sayıda tibialis anteriyor yırtığı olgusunun bildirildiği görülmektedir. Açık ya da kapalı, spontan ya da travma sonrası olabilir. Beşinci dekat sonrasında ve erkeklerde daha siktir. Hastada izole ayak

bileği dorsifleksiyon kısıtlılığı, ağrı, düşük ayak, stepaj yürüyüş vardır.<sup>[1]</sup> Fizik muayenede palpe edilebilir, gap olabilir. Tanı fizik muayene ile birlikte manyetik rezonans görüntüleme (MRG) ya da ultrasonografi (USG) gibi görüntüleme yöntemleri ile kesinleştirilir.<sup>[2]</sup> Tendondaki dejenerasyon zemininde gelişen bu yırtıkların etyolojisinde çoğu zaman steroid enjeksiyonlarının, sistemik kortikosteroid kullanımının, hastada diyabetes mellitus (DM), psoriasis öyküsü varlığının ya da tendonda gut tofusü depozitleri bulunmasının yer aldığı bilinmektedir.<sup>[3-7]</sup> Statin tedavisinin tibialis anterior tendinopatisi oluşturduğuna dair bilgiler de yayımlanmıştır.<sup>[8]</sup> Ayırıcı tanıda tibialis anterior sendromu ve peroneal sinir hasarı göz ardı edilmemelidir. Kapalı oblik tibia cisim kırıkları ile beraber tibialis anterior tendon laserasyonu görülebilir ve dikkatli fizik muayene yapılmazsa gözden kaçabilir.<sup>[9]</sup> Tedavisinde her ne kadar primer tamir genellikle yeterli olsa da kas-tendon bileşkesi kısalan olgularda non-anatomik tamir, tendon uzatma ya da tendon transferi uygulanabilir. Erken dönemde Z-uzatma sonrası uç uca anastomoz ile primer tamir sonuçları başarılıdır. Literatürde primer tamir sonrası enfekte olan ve yara yeri revizyonu için tendon gövdesinden geniş rezeksiyon gerektiren profesyonel bir triatloncu olgusunda serbest aynı taraf peroneus brevis tendon grefti ile cerrahi kapatma yapılmış ve dört ay sonra spora dönüş bildirilmiştir.<sup>[10]</sup> Bunun dışında genişletilmiş tenoplasti, kemik tünel tespiti gibi tekniklerin yanı sıra Aşil tendonu allogrefti kullanılarak da başarılı sonuçlar bildirilmiştir.<sup>[11-13]</sup> Cerrahi tedavi yapılmayıp konservatif takip edilen olgularda geç dönem sekeller olarak "slapping ayak", orta düzeyde düztaban deformitesi, ayak bileği artrozu görülebilir.<sup>[14]</sup> Tibialis anterior tendon yırtıkları tanısı kolay konulabilmesine rağmen çoğu zaman akla gelmediği için atlanır ve bu gecikme daha sonra uygulanacak cerrahi girişimin başarısını olumsuz etkileyebilir. Gecikmiş kronik yırtıkların tedavisinde aktif hastalarda ekstansör hallusis longus (EHL) kullanarak rekonstrüksiyon önerilirken, inaktif hastalarda poliprolen ayak bileği ortezleri ile takip edilebileceği söylenmiştir.<sup>[15]</sup> Ancak konservatif takip edilen hastaların takibinde ilerleyen dönemde cerrahi girişim gerekliliği yaygın görüştür.<sup>[16-18]</sup>

Tibialis anterior distal tendinozisi ise sık tanımlanmamış bir antite olsa da Beischer ve ark.nın<sup>[19]</sup> 29 hastalık bir serisinde ayağın orta kısmında yanıcı tarzda, geceleri kötüleşen ağrı, en belirgin yakınma olarak belirtilmiştir. Genelde tendon üzerinde şişlik olaya eşlik eder. Hastaların çoğu aşırı kiloludur. Manyetik rezonans görüntüleme tibialis anterior tendonu kalınlaşmış olarak izlenir. Bu hastaların yarısından çoğunda longitudinal yarıklar da olaya eşlik etmek-

tedir. Hastaların üçte birinde 1. tarsometatarsal ya da iç naviküloküneiform eklemlerde kondral kalınlaşma ve osteofit oluşumu izlenmiştir. Tibialis anterior dejeneratif tendinopatisinin tedavisinde ilk seçenek konservatif yöntemler olsa da fayda görmeyen hastalarda debridman ve dikiş çapa ile desteklendirme uygulanabilir.<sup>[20]</sup> Tibialis anterior tendonunun nadir de olsa tüberküloz tenosinoviti de bildirilmiştir.<sup>[21]</sup>

Literatür taramasında çok nadir olsa da tibialis anterior tendonunun iki taraflı doğuştan yokluğu bildirilmiştir.<sup>[22]</sup> Bir olgu sunumunda ise tibialis anterior tendonunda hemorajik gangliyon kisti tanımlanmıştır.<sup>[23]</sup>

### EKSTANSÖR HALLUSIS LONGUS TENDONU SORUNLARI

Ekstansör hallusis longus kası ise ayak başparmağında distal falanksın bazisinin dorsoline yapışarak tendonunu oluşturur. Ekstansör hallusis longus kasının içinde seyreden daha distal ve altta ekstansör ossis metatarsi hallusis adında varyasyonu bulunabilir.<sup>[24]</sup>

Çeşitli sportif aktiviteler sırasında ya da spontan olarak EHL yırtığı bildirilmiştir.<sup>[25]</sup> Tekvandocularda yalın ayak aşırı plantarfleksiyon vuruşu esnasında yırtık meydana gelebilir.<sup>[26]</sup> Ayrıca halluks valgus ya da çekiç parmak cerrahi tamiri sırasında da EHL yırtığı gelişebilir. Talus boynu osteofiti de EHL yırtığına neden olabilir.<sup>[27]</sup> Laserasyonlar spontan yırtığa göre daha sık görülür. Ekstansör hallusis longus tendonu travmatik laserasyonu geliştiğinde; tendon retraksiyonu ya da semptomatik halluks fleksus ve ekinus gelişimini önlemek amacıyla erken cerrahi tamir önerilir.<sup>[28]</sup> Cerrahide primer tamir uygulanabileceği gibi, ekstansör hallusis brevisden alınan otojen greft ya da fasiya lata allogrefti de kullanılabilir.<sup>[29-31]</sup> Kronik multifokal yırtıklarda ise semitendinöz otogreft ile tamir tanımlanmıştır.<sup>[32]</sup> Ayrıca halluks interfalangeal eklem artrodezi ile birlikte grasilis tendon otogrefti ile onarım da bildirilmiştir.<sup>[33]</sup> Ekstansör hallusis longus tendon yırtıklarıyla ilgili yayınlanmış en geniş seride Al-Quattan<sup>[34]</sup> ilk 24 saat içinde cerrahi eksplorasyon yaptığı 15 total EHL yırtığı tamirinde başparmağa Kirschner teli (K-teli) ve altı hafta süreyle kısa bacak yürüme alçısı uygulamış, iki kısmi yırtığı ise konservatif takip etmiştir. Hastaların ağrısız işe dönüş süreleri 2.5 ila 5 ay arasında bildirilmiştir. Ekstansör hallusis longus tendon kontraktüründe başparmakta hiperrektansiyon deformitesi gelişir ki tedavisinde endoskopik Z-uzatma uygulanmalıdır.<sup>[35]</sup>

Çok nadir de olsa EHL tendon kılıfında atipik yerleşim gösteren dev hücreli tümör olgusu bildirilmiştir.<sup>[36]</sup>

## EKSTANSÖR DİGİTORUM LONGUS TENDONU SORUNLARI

Ekstansör digitorum longus (EDL) kası 2. ve 5. ayak parmaklarının dorsal aponevrozuna uzanır ve EDL tendonu sorunları klinikte son derece nadir görülür. Maraton koşucularında egzostoz kaynaklı talus başının sıkıştırmasına bağlı olarak EDL tenosinoviti görülebilir.<sup>[37]</sup> Oldukça nadir olsa da ağırlı şişlik kliniği ile seyreden lipoma arboresens, EDL tendonu kılıfında görülmüştür. Ultrasonografide hiperekoik irregüler villöz projeksiyonlar halinde tanısı konulabilir.<sup>[38]</sup> Ayrıca literatürde EDL tendonu kılıfında bulunan ve sekonder olarak halluks valgusa neden olan bir dev hücreli tümör olgusu bildirilmiştir.<sup>[39]</sup>

## PERONEAL TENDON SORUNLARI

Fibulanın yanında seyreden peroneal kaslardan, kısa peroneal kas 5. metatars bazisinde sonlanırken, uzun peroneal kas ise ayak tabanında uzanarak 1. metatars bazisi ve iç küneiform kemikte sonlanır.

Ayak bileğinin diğer tendon sorunlarına göre peroneal tendon patolojileri klinikte sık izlenir. Peroneal tendonun travmatik kopması nadirdir. En sık tendonun yapışma yerinden ya da muskületendinöz bileşkeden kopar.<sup>[40,41]</sup> İzole peroneus longus ya da peroneus brevis tendonu yırtığı olabileceği gibi her iki tendon birlikte de yırtılabilir.<sup>[42,43]</sup> Ancak kısa peroneal kasın tendon yaralanması daha sıktır.<sup>[44]</sup> Peroneal tendon yırtıkları tekrarlayan çıkıkların, kronik tendinozisin veya uzun süren iritasyonların sonucu olarak ortaya çıkar. Fibulanın arka sırtının sert ve keskin olması, peroneal oluğun kalabalıklaşması, üst peroneal retinakulum instabilitesi, yan ayak bileği instabilitesi, ayak arkası varusu, peroneus longus kontraksiyonu, hipertrofik peroneal tüberkül, peroneus brevis tendonunun hipovaskülaritesi ve fibuladaki peroneal oluğun sığılığı peroneal tendon yırtıklarına zemin hazırlayabilecek faktörlerdir.<sup>[45,46]</sup> Dikkatli klinik muayene ve MRG ya da USG ile tanı konulur. Orta yaş üzerindeki olgularda konservatif takip düşünülebilirse de sporcularda ve aktif bireylerde cerrahi olarak tamir edilmeli ve mümkünse primer tamir tercih edilmelidir. Peroneus brevis tendonunun 1. derece yırtıklarında (tendon kesitsel alanının %50'sinden az hasarda) debridman ve tamir, 2. derece yırtıklarında ise hasarlı segmentin eksizyonu ve peroneus longusa tenodes uygulanabilir.<sup>[47]</sup> Steel ve DeOrío<sup>[48]</sup> 30 hastalık çalışmalarında peroneal tendon tamiri sonrası hastaların ancak yarısının eski düzeyde sportif aktiviteye dönebildiğini bildirmişlerdir. Son yıllarda peroneal tendon yırtığı olan her olguda eşlik eden intraartiküler patolojiler olduğu düşüncesiyle peroneal tendon

tamiri öncesinde ayak bileğinin artroskopik değerlendirilmesi önerilmektedir.<sup>[49]</sup> Bununla birlikte diğer peroneal tendon sorunlarının tanısında ve minimal invazif cerrahisinde peroneal tendoskopi kullanılmaktadır.<sup>[50-52]</sup>

Peroneal tendon çıkıkları ise ilk olarak 1803 yılında Monteggia tarafından tanımlanan ve çok daha sıklıkla görülen bir sorundur.<sup>[53]</sup> Peroneal tendonlar anatomik olarak fibula distal ucuna ulaştıklarında fibulanın arkasındaki sığ bir kemik tünelde yer alır. Tendonların bu tünel içinde kalmasını peroneal retinakulum sağlar.<sup>[54]</sup> Ayak bileğinin eversiyonda ve dorsifleksiyonda bulunduğu bir esnada peroneal kasların şiddetli kasılmasıyla peroneal tendonlar retinakulumu yırtarak fibuladaki oluktan dışarı çıkar.<sup>[55]</sup> Peroneal tendon çıkığı olarak adlandırılan bu yaralanmada fibula ucunda kopma (avülsiyon) kırığı oluşabilir ve bu durum, en güzel iç rotasyonda çekilen oblik grafide görülür. Bu bulgu birçok hastada olmaz ve sıklıkla ilk değerlendirme sırasında atlanır. Peroneal tendon çıkıkları doğru tedavi edilmediği takdirde tekrarlayan ve hatta sürekli çıkan (habitüel) bir peroneal tendon ile karşılaşılır.

İlk çıkık sırasında tanı konulduğunda alçı uygulaması ile olguların yaklaşık yarısında çıkıkların önlenmesi mümkün olabilir. Konservatif tedavi ile başarılı olunamazsa hastada kronik instabilite, retromalleoler ağrı, dış malleol ardından atlama sesi gelmesi, peroneal tendon kılıfında kalıcı şişlik olabilir, tekrarlayan çıkıklar meydana gelebilir. Bu durumda kronik peroneal tendon instabilitesi vardır ve mutlaka cerrahi onarım düşünülmelidir.<sup>[43,56]</sup> Peroneal tendon çıkıklarının cerrahi onarımını ilk olarak Alman Platzgummer tanımlamış ve peroneal tendonun kalkaneofibuler bağ altından transpozisyonu bildirmiştir.<sup>[57,58]</sup> Cerrahi yöntemin seçimi retromalleoler oluğa, üst peroneal retinakulumun durumuna ve hasarın boyutuna göre değişebilir. Spor aktivitelerini engelleyecek düzeyde yakınması olan kronik hastalar konservatif tedaviden fayda görmezler ve üst peroneal retinakulumun tamiri, transmalleoler tespit, fibula retromalleoler arkasındaki oluğun derinleştirilmesi gibi cerrahi seçenekler değerlendirilir.<sup>[59-64]</sup> Viernstein tarafından tanımlanan klasik yöntemde peroneal retinakulum yan malleoldeki yarığa vida ile tespit edilir.<sup>[65,66]</sup> Karlsson ve ark.<sup>[67]</sup> peroneal retinakulum tamiri ile retrofibuler oluğun derinleştirilmesi yöntemiyle tedavi ettikleri 15 sporcunun ortalama 3.5 yıllık takiplerinde başarılı sonuçları bildirirken yeniden çıkık olmadığını, hastalarda ağrı ve instabilite sorunu kalmadığını belirtmişlerdir. Bir başka çalışmada üst peroneal retinakulum tamiri ile birlikte fibular rotasyonel osteotomi yapılmış dokuz hastada ameliyat sonrası 3. ayda spora dönüş bildirilmiştir.<sup>[68]</sup> Peroneal retinaküloplasti yöntemiyle fibula

arkasından peroneal oluğa flep oluşturarak peroneal retinakulumu kuvvetlendiren ve tendonların öne yer değiştirmesini engelleyen daha basit ve anatomik bir yöntem de kullanılabilir.<sup>[69]</sup> Cerrahi tedavilerin uzun dönem sonuçları genelde başarılı olarak bildirilmiştir ancak bu yöntemlerin hiçbiri henüz altın standart teknik olarak kabul edilmemiştir. Randomize kontrollü çalışmalar tekrarlayan peroneal tendon çıkıkları tedavisinde en uygun yöntemin belirlenmesinde yardımcı olacaktır.<sup>[54]</sup> Unutulmamalıdır ki iyi tedavi edilmeyen tekrarlayan peroneal tendon çıkığı ayak bileği instabilitesi ile sonuçlanır.<sup>[70]</sup>

Peroneal tendon yaralanmaları ayak bileği burkulmaları sonrası ayırıcı tanıda mutlaka düşünülmelidir.<sup>[71]</sup> Peroneal tendonlar üzerinde ağrı ve şişlik durumunda ayırıcı tanıda peroneal klik de bulundurulmalı ve gereğinde peroneus brevis rezeksiyonu ile tedavi edilmelidir.<sup>[72]</sup>

Peroneal tendonlarda fizyolojik sınırların üzerinde ve sık tekrarlayan yüklenmelere bağlı olarak akut bir tendinit tablosu ortaya çıkabilir. Tendon içinde gelişen mikroyırtıklar tendonun kendini tamir kapasitesini aştığında birikmeye başlar ve tendinozis olarak adlandırılan kronik dejeneratif tablo karşımıza çıkar. Stenozan tenovajinitte makroskopik olarak tendon kılıfı kalındır. Tedavide antiinflamatuvar kullanımı ve neden olan aktivitenin kısıtlanması yakınmaları azaltacaktır. Ancak bu süreç daha uzun sürerse kronik olgularda tendon içi longitudinal yırtıklar oluşur. Ayrıca tendonda kalsiyum tuzları birikimine bağlı gelişen ve hafif ağrı ile seyreden kalsereöz peritendinit görülebilir.<sup>[73]</sup>

Bunlara ek olarak peroneal tendonların traseleri boyunca, özellikle yön değiştirdikleri dış malleol ardi, kalkanesun yan çıkıntısı veya küboid komşuluğu gibi bölgelerde komşu dokular tarafından tahriş edilme riski yüksektir.<sup>[40,41]</sup> Kalkaneus kırıkları sonrası süregelen ağrısı olan hastalarda peroneal tendon kılıflarının ekstrensek basısı ya da ayrılması da göz ardı edilmemelidir.<sup>[74]</sup> Tanıda BT yararlı olabilir.<sup>[75]</sup>

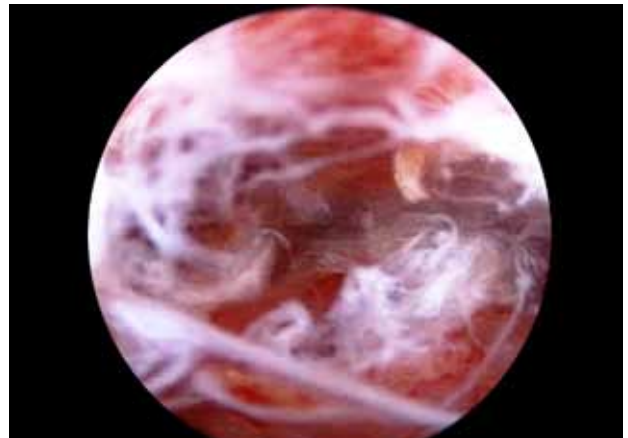
Peroneal tendon kılıfında nadir olarak miyelom, lipoma, sinoviyal lipoma arboresens gibi kitlesel oluşumlar literatürde bildirilmiştir.<sup>[76-79]</sup>

### AŞIL TENDONU SORUNLARI

Aşil tendonu vücudun en büyük ve kuvvetli tendonu olmasına rağmen Aşil tendonu yaralanmaları günümüzde artan bir sıklıkla görülmektedir. Özellikle koşu ve sıçrama aktivitelerini içeren sporlarda daha fazla olmak üzere tüm spor yaralanmalarının yaklaşık %6-18'ini Aşil tendonu yaralanmaları oluşturmaktadır.<sup>[80]</sup>

Aşil tendonu sorunları çok geniş bir yelpaze içinde karşımıza çıkmaktadır ve sorunun çözümünde başarıya ulaşmak için tanımları iyi bilmek, sonrasında tanıyı doğru koymak gerekir.<sup>[81]</sup> Terminolojide çoğu zaman bir karmaşa söz konusu olsa da histolojik olarak tendonda enflamasyon olmadan dejenerasyon olması ve dejenerasyon alanında mukoid görünüm ile karakterize durum Aşil tendinozisi (Şekil 1), daha nadir görülmekle birlikte tendonun gövdesinin enflamasyonu Aşil tendiniti, tendonu çevreleyen paratenonun enflamasyonu ise Aşil paratendiniti olarak adlandırılır.<sup>[40,41]</sup> Klinik çalışmalarda ve günlük hayatta genellikle tendinit sözcüğü kullanılmasına rağmen alınan biyopsi örneklerinde enflamatuvar hücreler ve prostaglandin E2 gibi enflamatuvar mediyatörlerin saptanmaması, olayın bir enflamasyon süreci olmadığını açıkça gösterdiğinden, aşırı kullanıma bağlı olarak tendon ve çevresinde oluşan klinik sorunların genel tanımlanmasında "tendinopati" teriminin kullanılması ve tendinit, tendinozis terimlerinin yalnızca histopatolojik incelemeden sonra kullanılması önerilir.

Aşil tendinopatileri, yapışma bölgesinde (insersiyonel) ya da bu bölgeden uzakta (non-insersiyonel) olarak iki grupta incelenebilir. Non-insersiyonel tendinopatiler içinde en sık görüleni tendinozis iken insersiyonel tendinopatiler kemik-tendon bileşkesinde oluşan mikroyırtıkların zamanla Aşil tendonunun en distal kısmında ve kalkaneusa yapışma yerinde dejeneratif bir süreçle sonlanmasıdır.<sup>[82]</sup> Aşil tendinopatilerin nedeni kesin olarak bilinmemekle birlikte tendonun zayıf kanlanması, fleksibilite yetersizliği, genetik altyapı, cinsiyet, biyomekanik anormallikler (pes planus, pes kavus, yan ayak bileği instabilitesi, ayak bileği dorsifleksiyonunda azalma, yürüme sırasında yan topuk vuruşu, subtalar pronasyon, bacak boyu eşitsizliği, alt ekstremitte dizilim bozukluğu), ilaç kullanımı (kortikosteroidler gibi), endokrin veya

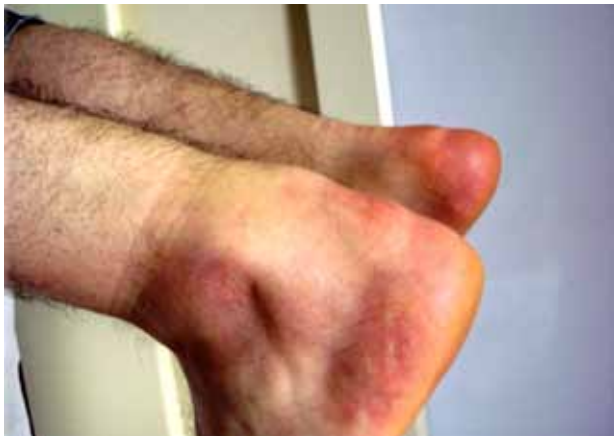

Şekil 1. Endoskopik tendinozis görüntüsü.

metabolik nedenler, aşırı kullanıma ve yüklenmeye neden olabilecek antrenman hataları ve teknik sorunlar, uygun olmayan ayakkabı kullanımı, spor yapılan zeminin sert ve eğimli olması gibi dışsal faktörler dahil olmak üzere pek çok faktör suçlanmış ve çeşitli teoriler ortaya atılmıştır.<sup>[83]</sup> Ana neden olarak ise zorlu aktiviteler esnasında tendona binen yükün artması ve hücre matriksinin aşırı yüklenmeye uyumundaki yetersizlik gösterilmektedir. Aşil tendonu tekrarlayan bu yüklemelere belirli bir fizyolojik eşiğe kadar yanıt verir ve bu sınır aşıldığında tendon kılıfında enflamasyon ve da tendon gövdesinde dejenerasyon başlar.

Hastalarda en belirgin klinik yakınma ağrıdır. Akut evrede tendon yaygın olarak şiş ve ödemli olup özellikle tendonun orta 1/3'ünde palpasyonla duyarlılık, eritem ve ısı artışı bulunur (Şekil 2). Tendinopati gelişiminin erken döneminde ağrı sadece aktivitenin başlangıç ve bitişinde hissedilirken patoloji ilerledikçe tüm aktivite süresi boyunca ağrı hissedilir. Dirençli plantar fleksiyon ve pasif dorsifleksiyon ile ağrı şiddetlenir ve kişi parmak ucunda yükselmekte veya merdiven çıkmakta zorlanır.

Aşil tendinopatilerinin primer tedavisi konservatiftir. Cerrahi yaklaşım ancak konservatif tedavinin başarılı olmadığı inatçı olgularda düşünülmelidir.<sup>[84,85]</sup> Ağrıyı ortaya çıkaran aktivitelerin kesilmesi, istirahat ve soğuk uygulama öncelikli yaklaşımdır, ancak mekanik bir sorun saptandıysa bunun mutlaka düzeltilmesi gerekir. Biyomekanik değerlendirme sonrası fonksiyonel ortezler, topuk yükselticiler ve ayakkabı değişikliği önerilebilir. Konservatif tedavide son yıllarda özellikle eksenrik egzersiz yaklaşımları önemli yer tutmaktadır.<sup>[86]</sup> Germe ve kuvvetlendirme egzersizleri ile birlikte uygulanan fizik tedavi yöntemleri de tedavide etkin olarak kullanılmaktadır.<sup>[87]</sup> Lokal enflamasyonu ve ağrıyı azaltmak, doku iyileşmesini

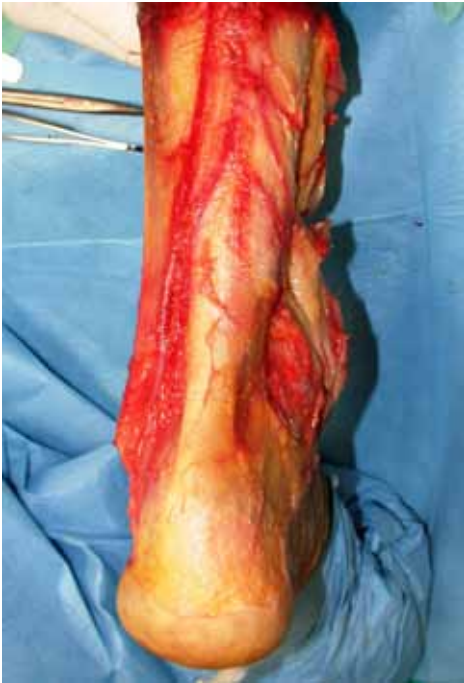

Şekil 2. Sol Aşil tendonunun ödemli görüntüsü.

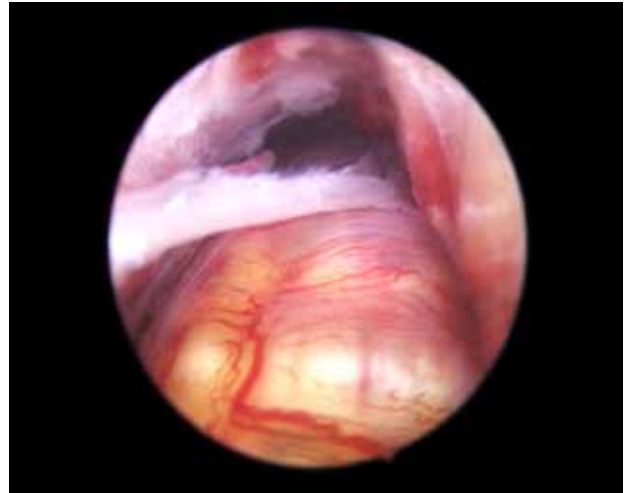
artırmak için ultrason, friksiyon masajı, yüksek voltaj galvanik stimülasyon, alçak frekanslı elektrik stimülasyonu, interferansiyel akımlar, iyontoforez, lazer, kriyoterapi ve sıcak uygulama tedavide kullanılacak yöntemlerdir. Son yıllarda Aşil tendinopatilerinin tedavisinde gündemde olan yöntemlerden biri de şok dalga tedavisidir (ESWT).<sup>[88,89]</sup> Günümüzde özellikle sporcularda yaygın bir şekilde kullanılan kinezyotape ve bantlama uygulamaları ile ilgili ise literatürde yeterli veri bulunmamaktadır. Aşil tendinopatilerinin non-steroid anti-enflamatuvar ilaçların kullanımı tartışmalıdır. Kortikosteroid enjeksiyonları ise kısa dönemde ağrıyı giderici etkisi olmasına rağmen uzun dönem etkileri tartışmalıdır ve yan etkileri nedeniyle kullanılmamalıdır.<sup>[90]</sup> İskandinav ülkelerindeki araştırmacılar tendondaki asıl patolojinin neovaskülarizasyon olduğunu düşündüklerini ve bir vasküler sklerozan madde olan polidokanol enjeksiyonu ile başarılı sonuçlar elde ettiklerini bildirmişlerdir.<sup>[91]</sup> Aşil tendinopatilerinin tedavisinde trombositten zengin büyüme faktörlerinin enjeksiyonunun başarılı olduğunu bildiren çok sayıda güncel çalışma mevcuttur.<sup>[92]</sup> Tüm bunlara ek olarak endojen nitrik oksitin öncü bir ilacı olan topikal gliseril trinitrat, Hylan GF 20 ile ilgili çalışmalar bildirilmiştir.<sup>[93,94]</sup>

En az altı ay süreli uygun konservatif tedaviye yanıt vermeyen, fiziksel aktivitelerini sürdürmeyen, Aşil tendonu çevresinde inatçı şişlik bulunan olgulara cerrahi tedavi önerilebilir. Cerrahi yöntem olarak açık tenotomi, açık ve longitudinal tenotomi ve perkütan longitudinal tenotomi uygulanabilir. Tenotomide amaç, fibrotik yapışıklıkların ve dejenerenodüllerin uzaklaştırılması ve intratendinöz lezyonların saptanabilmesidir. Ayrıca kanlanmayı yeniden düzenleyerek kalan canlı hücrelerin matriks yapımı için uyarılmasını ve iyileşmesini sağlamak hedeflenir. Bu noktada paratenon dokusu önem kazanır. Paratenon, tendonun dış yüzeyini saran ince, beyaz, parlak, sinoviya benzeri gevşek bağ dokusu kılıfıdır (Şekil 3). Sinoviyal kılıfın olmadığı Aşil tendonu gibi tendonlarda kanlanmaya yardımcı olur. Paratenondan ayrılan arteriyel damarlar epitenona girerek endotenon içinde intratendinöz damar ağı oluşturur (Şekil 4). Bu nedenle ki paratenon, tendon iyileşmesinde kilit bir rol oynar.<sup>[95]</sup> Açık veya perkütan çoklu longitudinal insizyon ile başarılı sonuçlar bildirilmiştir.<sup>[96,97]</sup> Testa ve ark.<sup>[98]</sup> USG kontrolü altında çoklu perkütan longitudinal tenotomi uygulamasını basit, lokal anestezi altında turnikesiz yapılabilen, çoğu atletin yüksek düzeyli spora dönmesini sağlayan bir yöntem olarak bildirmişlerdir. Açık cerrahide cilt nekrozu, derin ven trombozu, yüzeysel enfeksiyon, hematoma, sural sinir iritasyonu,





**Şekil 3.** Paratenonun kadaverik görüntüsü.



**Şekil 4.** Aşil tendonu kanlanması ve paratenonun endoskopik görüntüsü.

skar oluşumu, geç iyileşme gibi komplikasyonlar gelişebildiği için daha az invaziv bir yöntem olan endoskopik cerrahi tekniği de düşünülebilir.<sup>[99]</sup>

Sonuç olarak ağırlı Aşil tendinopatilerinin tedavisi için çok sayıda alternatif önerilmiş olsa da konservatif ve cerrahi tedavi yöntemlerinin birçoğu ile ilgili bilimsel kanıtlar net değildir. Mevcut önerilmiş yöntemlerle ilgili daha fazla sayıda randomize-kontrollü çalışmalara gereksinim duyulmaktadır.

Öte yandan Aşil tendonu diğer tendonlara göre daha yüksek in-vivo streslerle karşılaşmasından dolayı, insan vücudunda en sık travmaya uğrayan ve en sık yırtılan tendondur.<sup>[100]</sup> Aşil tendonu yırtıkları özellikle tendona ani yük bindirip sonra birden yükün kalktığı spor aktivitelerinde çok sık olur. En

sık mekanizma diz ekstansiyonda iken ani olarak ayak önüne yük verilmesi ve ayağın dorsifleksiyona gitmesi şeklinde eksantrik yüklenmedir (Şekil 5). Akut yırtıkların %90'ı bu tip yaralanmalardır. Ayrıca yüksekte atlama sonrasında ayağın sert bir şekilde dorsifleksiyona zorlanması sonucunda da meydana gelebilir.<sup>[100]</sup> Aşil tendonu yırtıkları genellikle orta yaşlarda (30-50 yıl) ve erkeklerde daha sıktır. Etiyolojide en sık suçlanan neden dejeneratif tendinopatidir.<sup>[101]</sup> Bunun yanı sıra hipoksi, iskemik hasar, oksidatif stres, hiperkolesterolemi, hiperlipidemi, enflamatuvar mediyatörler, fluorokinolon grubu antibiyotik kullanımı ve matriks metalloproteinaz düzensizliği sorumlu tutulan diğer faktörler olarak gösterilmektedir. Aşil tendonunun kanlanmasını ortaya koyan mikrovasküler çalışmalar, Aşil tendonunun kalkaneal tüberküle yapıldığı yerden yaklaşık 4-6 cm proksimalinde göreceli bir hipovasküler bölge olduğunu göstermektedir ki Aşil tendon yırtıklarının büyük çoğunluğu bu bölgede oluşur.<sup>[102]</sup>

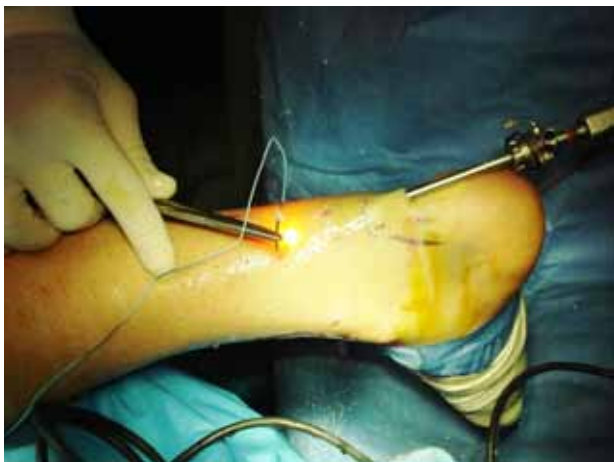

**Şekil 5.** Sol Aşil tendonu yırtığı oluşum mekanizması (diz ekstansiyonda iken ani olarak ayak önüne yük verilmesi ve ayağın dorsifleksiyona gitmesi şeklinde eksantrik yüklenme).

Aşil tendonu yırtıklarının tedavisi konservatif ya da cerrahi olarak yapılmaktadır. Cerrahi tedavi açık ya da perkütan olarak yapılabilir ve burada amaç anatomik bir tamirle tendonun fizyolojik iyileşmesini sağlamaktır. Açık cerrahi teknikleri için çok sayıda farklı yöntem tanımlanmış olsa da temelde uygulanan teknik Bunnel ya da Kessler tipi dikişlerle basit uç uca onarımı ve gastrosoleus kası fasyasının, plantaris tendonu ya da tendon greftleri kullanılarak uygulanan güçlendirme cerrahilerini içerir.<sup>[103]</sup> Tendonun kopuk uçları arasındaki mesafe 3 cm'nin altında ise uç uca tamir mümkün iken, 3-6 cm arası boşluklarda ek güçlendirici yöntemlere gereksinim duyulur. Açık onarım yeniden yırtık oranı düşük olduğundan güvenilir bir yöntem olarak kabul edilse de cilt nekrozu, tendon nekrozu ve enfeksiyon gibi komplikasyonlar görülebilir. Bu nedenle son yıllarda kullanımı yaygınlaşan perkütan tamir yöntemleri geliştirilmiştir. Özellikle endoskopik yardımcı perkütan Aşil tendonu onarım sonuçları oldukça başarılıdır (Şekil 6).<sup>[104]</sup> Açık teknikte paratenon kesilirken kapalı teknikte paratenonun korunması bu yöntemin en önemli avantajlarından biridir. Ancak bu teknikte olası sural sinir hasarlarına karşı dikkatli olmak gerekir. Yapılan bir kadavra çalışmasında sural sinirin distalde Aşil tendonunun kalkaneusa yapışma bölgesinin ortalama 18 mm yanında yer aldığı gösterilmiştir. Proksimalde ise sural sinir, tendonu kalkaneusa yapışma bölgesinden ortalama 9.8 cm uzaklıkta çaprazlar ve tendonun yanında seyredir. Bu nedenle özellikle Aşil tendonu kesileri, yaralanmaları ve cerrahileri sırasında sural sinir zedelememektedir.<sup>[105]</sup>

### TİBİALİS POSTERİYOR TENDONU SORUNLARI

Tibialis posteriyor tendonu subtalar kompleksin ayak arkası valgusu ve ayak önü pronasyonuna karşı



Şekil 6. Perkütan Aşil tendon onarımı.

en etkili stabilizörü olduğundan önemli bir yapıdır. Aşil tendonundan sonra ayak bileği çevresinde en fazla yaralanan tendondur.

Tibialis posteriyor tendon yırtığı gençlerde ani bir şekilde genelde travma kaynaklı olurken yaşlılarda dejenerasyon zemininde gelişir. Yetişkin kadınlarda daha siktir. Sinsi başlangıçlı, ağrılı ve progresif ilerleyen düztaban deformitesine yol açar. Bu yüzden tek taraflı düztaban deformitesi olan erişkinlerde akılda tutulmalıdır. Tek topukta yükselme testi tanıda oldukça yardımcıdır. Yan grafide talus başının iç yarı çıkığı ve talonaviküler eklemde çökmesi saptanabilir. Tibialis posteriyor tendon yırtığı en sık tendonun gerim yönünün değiştiği fibrokartilajinöz bölgesi olan retromalleoler alanda olur.<sup>[106]</sup> Travmatik yırtığı daha nadirdir ancak trimalleoler ayak bileği kırıkları ve talus boynu kırıkları ile birlikte olabilir.<sup>[107,108]</sup> Erken tanının ileride gelişecek komplikasyonların en aza indirilmesi açısından oldukça önemli olduğu unutulmamalıdır. Tedavi alternatifleri; primer tamir, FDL'nin navikulaya transferi, modifiye Evans işlemi, ayak arkasının üçlü artrodezi ve Cobb yöntemini içerir.<sup>[109-111]</sup> Cobb yönteminde tibialis anterior tendonu yoluyla tenodes yapılır ve naviküler kemiğe açılan delikten drillenen tibialis anterior tendonunun yarısı tibialis posteriyor tendonunun proksimal ucuyla anastomoz edilir. Parsons ve ark.<sup>[111]</sup> modifiye Cobb işlemi ile iç küneiform yerine naviküler kemik tüneli açarak tedavi ettikleri 32 hastalık serilerinde başarılı sonuçlar bildirmişlerdir. Tibialis posteriyor tendon yırtığı kapalı iç malleol kırığında interpoze olarak kapalı redüksiyonun başarısız olmasına neden olabilir.<sup>[112]</sup> Tedavi edilmezse ayakta ağrılı planovalgus deformitesine neden olabilir.

Tibialis posteriyor tendonunun travmatik çıkığı ayağın dorsifleksiyon ve inversiyon yaralanmasında meydana gelebilir.<sup>[113]</sup> İç malleol çevresinde ağrı ve yürüyüşte aksama olur. Fleksör retinakulum hasar görürse tekrarlayan çıkık kaçınılmazdır. Hipoplastik retromalleoller oluk ya da fleksör retinakulum yetmezliği çıkığa yatkınlık oluşturur.<sup>[114]</sup> Tedavide tibia oluşunun cerrahi derinleştirilmesi ve fleksör retinakulumun iç malleol arka kenarına dikilerek rekonstrüksiyonu iyi sonuçlar vermiştir.<sup>[115]</sup> Otojen kemik bloğu ile de onarım bildirilmiştir.

Tibialis posteriyor tendonu yetmezliği, tendonun yırtılması, kopması ya da kronik enflamasyonu sonucu gelişebilir ve zamanla düztabanlık ile sonuçlanabilir.<sup>[116]</sup> Ağrı, hassasiyet ve iç malleol altında şişlik olabilir. Dejeneratif değişikliklere bağlı olarak ortaya çıkan fonksiyon bozukluğu ve edinsel düztabanlık ise orta yaşın üzerinde görülen bir sorundur. Romatizmal hastalıklar ve gut gibi hastalıkların

varlığında daha sık karşılaşılr. Yapılan radyolojik çalışmalarda tibialis posteriyor tendonu sorunları spring (kalkaneonaviküler) bağ anormalliği, talar eğim açısı ve Meary açısında artma ile ilişkili bulunmuştur.<sup>[117]</sup> Erken evrelerde tabanlıklarla, konservatif olarak tedavi edilirken ileri evrelerde basit debridmandan ayakta çeşitli kemikler arasında füzyonlara uzanan farklı cerrahi tedavi yöntemleri gerekli olabilir. Tibialis posteriyor tendonunun fonksiyon bozukluğu tedavisinde yumuşak doku tamiri yanı sıra Cobb işlemi ve Rose kalkaneal osteotomi ile başarılı sonuçlar bildirilmiştir.<sup>[118]</sup> Tedavi edilmediği takdirde longitudinal arkin çökmesi, ayak bileğinin ciddi osteoartriti gibi sonuçlar ortaya çıkabilir.<sup>[119]</sup> Her ne kadar genel kanı bu sorunun cerrahi ile tedavi edilmesi yönünde de son yıllarda konservatif tedavinin başarısını bildiren yayınlar da mevcuttur.<sup>[120]</sup>

Tibialis posteriyor tendonu tenosinovitiyle birlikte intratendinöz kalsifikasyon olabilir ve tibialis posteriyor tendonunun fonksiyon bozukluğuna yol açabilir.<sup>[121]</sup> Tenosinovitin tanısında sintigrafi faydalıdır. Topuk ağrısı olan hastalarda tibialis posteriyor miyofasiyal gerginliği de ayırıcı tanıda düşünülmelidir.<sup>[122]</sup> Literatürde bu tendonun sinoviyal sarkomu ve berrak hücreli sarkomu (malign melanom) olgu sunumları bildirilmiştir.<sup>[123,124]</sup>

### FLEKSÖR DİGİTORUM LONGUS TENDON SORUNLARI

Fleksör digitorum longus (FDL) tendonu ile ilgili sorunlar gerek klinikte gerekse literatürde son derece nadirdir. Literatür taramasında sadece, iç malleolün ön-alt kısmında hassas olmayan, fluktuasyon vermeyen ağrılı şişlik olarak FDL tendonu tüberküloz tenosinoviti olgusu bulunmaktadır.<sup>[125]</sup>

### FLEKSÖR HALLUSİS LONGUS TENDON SORUNLARI

Ayak başparmağına fleksiyon yaptıran FHL kası tendonunun sorunları FDL'ye göre daha siktir ve iyi bilinmektedir. Fleksör hallusis longus tendonunun kısmi yırtıkları özellikle baletlerde olmak üzere tenisçilerde ve maraton koşucularında başparmağın aşırı dorsifleksiyona zorlanması sonucu raporlanmıştır.<sup>[126-128]</sup> Fleksör hallusis longus tendonunun yırtılması genelde metatarsofalangeal eklem seviyesinde ya da sustentakulum tali altında meydana gelir. İmmünohistokimyasal çalışmalar tendonun talus arkasından geçtiği ve 1. metatars başını sardığı bölgelerde avasküler bir alan olduğunu, dejenerasyon ve yırtıkların sıklıkla buralarda görüldüğüne işaret etmektedir.<sup>[129]</sup> Fleksör hallusis longus tendonunun yırtık tedavisinde primer tamirin yanı sıra FDL tendo-

nunun alt ve üstünden fibroosseöz tünel ile tenodezin başarı sağladığı bildirilmiştir.<sup>[128,130]</sup> Fleksör hallusis longus tendonunun çıkığı ise son derece nadir bir durumdur ve posteriyor intertüberküler talar oluk dışına doğru çıkabilir.<sup>[131]</sup>

Fleksör hallusis longusun başparmak sesamoidleri seviyesinde stenozan tenosinoviti, halluks saltans ise tetik parmak ve ağrılı nodüllere neden olabilen bir durum olarak bilinir.<sup>[132,133]</sup> Kolettis ve ark.<sup>[134]</sup> izole stenozan FHL tenosinoviti bulunan ve cerrahi dışı tedavilere yanıt vermeyen 13 balerinde FHL'ye uygulanan cerrahi gevşetme ile eski düzeyde dansa dönüş süresini ortalama beş ay olarak belirtmiş ve sonuçları başarılı olarak bildirmişlerdir. Fleksör hallusis longusun tenosinoviti olan hastalarda beraberinde plantar fasiit ve tarsal tünel sendromu da olabilir ve bu birlikteliğe FHL fonksiyon bozukluğu adı verilir.<sup>[135]</sup> Dansçılarda os trigonum ile birlikteliği daha siktir.<sup>[136]</sup>

Fleksör hallusis longusun tendon kılıfında çok nadiren kondroma, glomanjiyom, tenosinoviyal osteokondromatozis ve tendon kılıfı dev hücreli tümörü olguları raporlanmıştır.<sup>[137-140]</sup> Bu tür olgulara ard ayak artroskopisi yaparak tedavi etmek mümkündür.<sup>[141]</sup>

### PLANTARİS TENDON SORUNLARI

Plantaris kası kalkaneusun iç kenarına yapışarak sonlanır. Kadavra çalışmalarında farklı oranlar bildirilip toplumun %10 kadarında bulunmadığı söylenirse de Aşil tendonu yırtılması gelişen hastalarda bu oranın çok daha üzerinde bir sıklıkta plantaris tendonu bulunmadığı bildirilmiştir (hastaların yaklaşık %60'ında).<sup>[142-144]</sup> Bu kasın yırtılması nadir de olsa görülebilir ve psödötromboflebit benzeri semptomlara, baldır ağrısına ve şişliğe neden olur.<sup>[145,146]</sup> Aşil tendonu yırtığı düşünülen olgularda göz ardı edilmemelidir.

### KAYNAKLAR

1. Kennelly KD, Shapiro SA, Kumar N, Klein CJ, Rubin DI. Spontaneous tibialis anterior tendon rupture: a rare cause of foot drop. *Neurology* 2007;68:1949-51.
2. Gallo RA, Kolman BH, Daffner RH, Sciulli RL, Roberts CC, DeMeo PJ. MRI of tibialis anterior tendon rupture. *Skeletal Radiol* 2004;33:102-6.
3. Velan GJ, Hendel D. Degenerative tear of the tibialis anterior tendon after corticosteroid injection--augmentation with the extensor hallucis longus tendon, case report. *Acta Orthop Scand* 1997;68:308-9.
4. Aydingöz U, Aydingöz O. Spontaneous rupture of the tibialis anterior tendon in a patient with psoriasis. *Clin Imaging* 2002;26:209-11.
5. DiDomenico LA, Williams K, Petrolia AF. Spontaneous rupture of the anterior tibial tendon in a diabetic patient: results of operative treatment. *J Foot Ankle Surg* 2008;47:463-7. doi: 10.1053/j.jfas.2008.05.007.



6. Jerome JT, Varghese M, Sankaran B, Thomas S, Thirumagal SK. Tibialis anterior tendon rupture in gout-case report and literature review. *Foot Ankle Surg* 2008;14:166-9. doi: 10.1016/j.fas.2007.12.001.
7. Gwynne-Jones D, Garneti N, Wyatt M. Closed tibialis anterior tendon rupture: a case series. *Foot Ankle Int* 2009;30:758-62. doi: 10.3113/FAI.2009.0758.
8. Chazerain P, Hayem G, Hamza S, Best C, Ziza JM. Four cases of tendinopathy in patients on statin therapy. *Joint Bone Spine* 2001;68:430-3.
9. Ebrahimi FV, Tofighi M, Khatibi H. Closed tibial fracture associated with laceration of tibialis anterior tendon. *J Foot Ankle Surg* 2010;49:86.e19-22. doi: 10.1053/j.fas.2009.08.013.
10. Forst R, Forst J, Heller KD. Ipsilateral peroneus brevis tendon grafting in a complicated case of traumatic rupture of tibialis anterior tendon. *Foot Ankle Int* 1995;16:440-4.
11. Zeichen J, Bosch U, Rosenthal H, Thermann H. Augmented tenoplasty in a case of tibialis anterior tendon rupture. *Unfallchirurg* 1999;102:737-40. [Abstract]
12. ElMaraghy A, Devereaux MW. Bone tunnel fixation for repair of tibialis anterior tendon rupture. *Foot Ankle Surg* 2010;16:e47-50. doi: 10.1016/j.fas.2009.10.013.
13. Aderinto J, Gross A. Delayed repair of tibialis anterior tendon rupture with Achilles tendon allograft. *J Foot Ankle Surg* 2011;50:340-2. doi: 10.1053/j.fas.2011.02.009.
14. Trout BM, Hosey G, Wertheimer SJ. Rupture of the tibialis anterior tendon. *J Foot Ankle Surg* 2000;39:54-8.
15. Negrine JP. Tibialis anterior rupture: acute and chronic. *Foot Ankle Clin* 2007;12:569-72.
16. Sammarco VJ, Sammarco GJ, Henning C, Chaim S. Surgical repair of acute and chronic tibialis anterior tendon ruptures. *J Bone Joint Surg Am* 2009;91:325-32. doi: 10.2106/JBJS.G.01386.
17. Schneppendahl J, Gehrman SV, Stosberg U, Regenbrecht B, Windolf J, Wild M. The operative treatment of the degenerative rupture of the anterior tibialis tendon. *Z Orthop Unfall* 2010;148:343-7. doi: 10.1055/s-0029-1186183. [Abstract]
18. Ellington JK, McCormick J, Marion C, Cohen BE, Anderson RB, Davis WH, et al. Surgical outcome following tibialis anterior tendon repair. *Foot Ankle Int* 2010;31:412-7. doi: 10.3113/FAI.2010.0412.
19. Beischer AD, Beamond BM, Jowett AJ, O'Sullivan R. Distal tendinosis of the tibialis anterior tendon. *Foot Ankle Int* 2009;30:1053-9. doi: 10.3113/FAI.2009.1053.
20. Grundy JR, O'Sullivan RM, Beischer AD. Operative management of distal tibialis anterior tendinopathy. *Foot Ankle Int* 2010;31:212-9. doi: 10.3113/FAI.2010.0212.
21. Hooker MS, Schaefer RA, Fishbain JT, Belnap CM. Tuberculous tenosynovitis of the tibialis anterior tendon: a case report. *Foot Ankle Int* 2002;23:1131-4.
22. Coscolluela PE, Varner KE. Bilateral congenital absence of the anterior tibialis tendon: case report. *Foot Ankle Int* 2010;31:1115-7. doi: 10.3113/FAI.2010.1115.
23. Rodriguez NN, Blitz NM. Hemorrhagic ganglion of the tibialis anterior tendon: report of an unusual variant. *J Foot Ankle Surg* 2008;47:571-5. doi: 10.1053/j.fas.2008.08.012.
24. Lundeen RO, Latva D, Yant J. The secondary tendinous slip of the extensor hallucis longus (extensor ossis metatarsi hallucis). *J Foot Surg* 1983;22:142-4.
25. Mulcahy DM, Dolan AM, Stephens MM. Spontaneous rupture of extensor hallucis longus tendon. *Foot Ankle Int* 1996;17:162-3.
26. Lee KT, Choi YS, Lee YK, Lee JP, Young KW, Park SY. Extensor hallucis longus tendon injury in taekwondo athletes. *Phys Ther Sport* 2009;10:101-4. doi: 10.1016/j.ptsp.2009.05.002.
27. Fadel GE, Alipour F. Rupture of the extensor hallucis longus tendon caused by talar neck osteophyte. *Foot Ankle Surg* 2008;14:100-2. doi: 10.1016/j.fas.2007.11.004.
28. Skoff H. Dynamic splinting after extensor hallucis longus tendon repair. A case report. *Phys Ther* 1988;68:75-6.
29. Berens TA. Autogenous graft repair of an extensor hallucis longus laceration. *J Foot Surg* 1990;29:179-82.
30. Scaduto AA, Cracchiolo A 3rd. Lacerations and ruptures of the flexor or extensor hallucis longus tendons. *Foot Ankle Clin* 2000;5:725-36.
31. Zielaskowski LA, Pontious J. Extensor hallucis longus tendon rupture repair using a fascia lata allograft. *J Am Podiatr Med Assoc* 2002;92:467-70.
32. Park HG, Lee BK, Sim JA. Autogenous graft repair using semitendinous tendon for a chronic multifocal rupture of the extensor hallucis longus tendon: a case report. *Foot Ankle Int* 2003;24:506-8.
33. Smith B, Coughlin M. Reconstruction of a chronic extensor hallucis longus tendon laceration with a gracilis tendon autograft. *Orthopedics* 2008;31. pii: orthosupersite.com/view.asp?rID=31525.
34. Al-Qattan MM. Surgical treatment and results in 17 cases of open lacerations of the extensor hallucis longus tendon. *J Plast Reconstr Aesthet Surg* 2007;60:360-7.
35. Lui TH. Arthroscopically assisted Z-lengthening of extensor hallucis longus tendon. *Arch Orthop Trauma Surg* 2007;127:855-7.
36. Muramatsu K, Mine T, Ichihara K. Atypical tenosynovial giant cell tumor of the extensor hallucis longus tendon. *J Am Podiatr Med Assoc* 2006;96:359-61.
37. Kobayashi H, Sakurai M, Kobayashi T. Extensor digitorum longus tenosynovitis caused by talar head impingement in an ultramarathon runner: a case report. *J Orthop Surg (Hong Kong)* 2007;15:245-7.
38. Senocak E, Gurel K, Gurel S, Ozturan KE, Cakici H, Yilmaz F, et al. Lipoma arborescens of the suprapatellar bursa and extensor digitorum longus tendon sheath: report of 2 cases. *J Ultrasound Med* 2007;26:1427-33.
39. Kuo CL, Yang SW, Chou YJ, Wong CY. Giant cell tumor of the EDL tendon sheath: an unusual cause of hallux valgus. *Foot Ankle Int* 2008;29:534-7. doi: 10.3113/FAI.2008.0534.
40. Bilbaşar H, Ürgüden M. Sporcularda ayak bileği yaralanmaları. *Türkiye Klinikleri J Orthop & Traumatol-Special Topics* 2010;3:78-82.
41. Kılıçoğlu Ö. Sporcularda ayak ve ayak bileği sorunları. *Klinik Gelişim* 2009;22:78-87.
42. Saxena A, Cassidy A. Peroneal tendon injuries: an evaluation of 49 tears in 41 patients. *J Foot Ankle Surg* 2003;42:215-20.
43. Redfern D, Myerson M. The management of concomitant tears of the peroneus longus and brevis tendons. *Foot Ankle Int* 2004;25:695-707.
44. Cerrato RA, Myerson MS. Peroneal tendon tears, surgical management and its complications. *Foot Ankle Clin* 2009;14:299-312. doi: 10.1016/j.fcl.2009.01.004.

45. Dombek MF, Orsini R, Mendicino RW, Saltrick K. Peroneus brevis tendon tears. *Clin Podiatr Med Surg* 2001;18:409-27.
46. Ochoa LM, Banerjee R. Recurrent hypertrophic peroneal tubercle associated with peroneus brevis tendon tear. *J Foot Ankle Surg* 2007;46:403-8.
47. Krause JO, Brodsky JW. Peroneus brevis tendon tears: pathophysiology, surgical reconstruction, and clinical results. *Foot Ankle Int* 1998;19:271-9.
48. Steel MW, DeOrto JK. Peroneal tendon tears: return to sports after operative treatment. *Foot Ankle Int* 2007;28:49-54.
49. Bare A, Ferkel RD. Peroneal tendon tears: associated arthroscopic findings and results after repair. *Arthroscopy* 2009;25:1288-97. doi: 10.1016/j.arthro.2009.05.010.
50. Sammarco VJ. Peroneal tendoscopy: indications and techniques. *Sports Med Arthrosc* 2009;17:94-9. doi: 10.1097/JSA.0b013e3181a3d420.
51. Jerosch J, Aldawoudy A. Tendoscopic management of peroneal tendon disorders. *Knee Surg Sports Traumatol Arthrosc* 2007;15:806-10.
52. Scholten PE, van Dijk CN. Tendoscopy of the peroneal tendons. *Foot Ankle Clin* 2006;11:415-20.
53. Squalli Y, Sy MH, Ka O, Dansokho AV, Ndiaye A, Seye SI. Recent traumatic peroneal tendon dislocation: a case report. *Dakar Med* 2000;45:98-100. [Abstract]
54. Ferran NA, Oliva F, Maffulli N. Recurrent subluxation of the peroneal tendons. *Sports Med* 2006;36:839-46.
55. Orthner E, Weinstabl R, Schabus R. Experimental study for clarification of the pathogenic mechanism in traumatic peroneal tendon dislocation. *Unfallchirurg* 1989;92:547-53. [Abstract]
56. Alanen J, Orava S, Heinonen OJ, Ikonen J, Kvist M. Peroneal tendon injuries. Report of thirty-eight operated cases. *Ann Chir Gynaecol* 2001;90:43-6.
57. Platzgummer H. On a simple procedure for the operative therapy of habitual peroneal tendon luxation. *Arch Orthop Unfallchir* 1967;61:144-50. [Abstract]
58. Steinböck G, Pinsger M. Treatment of peroneal tendon dislocation by transposition under the calcaneofibular ligament. *Foot Ankle Int* 1994;15:107-11.
59. Ogawa BK, Thordarson DB, Zalavras C. Peroneal tendon subluxation repair with an indirect fibular groove deepening technique. *Foot Ankle Int* 2007;28:1194-7.
60. Porter D, McCarroll J, Knapp E, Torma J. Peroneal tendon subluxation in athletes: fibular groove deepening and retinacular reconstruction. *Foot Ankle Int* 2005;26:436-41.
61. Maffulli N, Ferran NA, Oliva F, Testa V. Recurrent subluxation of the peroneal tendons. *Am J Sports Med* 2006;34:986-92.
62. Walther M, Morrison R, Mayer B. Retromalleolar groove impaction for the treatment of unstable peroneal tendons. *Am J Sports Med* 2009;37:191-4. doi: 10.1177/0363546508324310.
63. Wang CC, Wang SJ, Lien SB, Lin LC. A new peroneal tendon rerouting method to treat recurrent dislocation of peroneal tendons. *Am J Sports Med* 2009;37:552-7. doi: 10.1177/0363546508325924.
64. Smith SE, Camasta CA, Cass AD. A simplified technique for repair of recurrent peroneal tendon subluxation. *J Foot Ankle Surg* 2009;48:277-80. doi: 10.1053/j.fas.2008.10.006.
65. Beck E. Operative treatment of recurrent dislocation of the peroneal tendons. *Arch Orthop Trauma Surg* 1981;98:247-50.
66. Wirth CJ. A modified Viernstein and Kelly surgical technic for correcting chronic recurrent peroneal tendon dislocation. *Z Orthop Ihre Grenzgeb* 1990;128:170-3. [Abstract]
67. Karlsson J, Eriksson BI, Swärd L. Recurrent dislocation of the peroneal tendons. *Scand J Med Sci Sports* 1996;6:242-6.
68. Mason RB, Henderson JP. Traumatic peroneal tendon instability. *Am J Sports Med* 1996;24:652-8.
69. Adachi N, Fukuhara K, Tanaka H, Nakasa T, Ochi M. Superior retinaculoplasty for recurrent dislocation of peroneal tendons. *Foot Ankle Int* 2006;27:1074-8.
70. Sobel M, Geppert MJ, Warren RF. Chronic ankle instability as a cause of peroneal tendon injury. *Clin Orthop Relat Res* 1993;296:187-91.
71. Regan TP, Hughston JC. Chronic ankle "sprain" secondary to anomalous peroneal tendon: a case report. *Clin Orthop Relat Res* 1977;127:52-4.
72. Stukenborg-Colsman C, Wirth CJ. Resection of the tendon of the peroneal brevis muscle in "clicking" peroneal tendons-a report of 3 cases. *Z Orthop Ihre Grenzgeb* 2000;138:265-8. [Abstract]
73. Roggatz J, Urban A. The calcareous peritendinitis of the long peroneal tendon. *Arch Orthop Trauma Surg* 1980;96:161-4.
74. Resnick D, Goergen TG. Peroneal tenography in previous calcaneal fractures. *Radiology* 1975;115:211-3.
75. Rosenberg ZS, Feldman F, Singson RD, Price GJ. Peroneal tendon injury associated with calcaneal fractures: CT findings. *AJR Am J Roentgenol* 1987;149:125-9.
76. Dezza A. A case of myeloma of the peroneal tendon sheath. *Arch Ortop* 1958;71:91-4. [Abstract]
77. Purski J, Skwarcz A. Lipoma of the peroneal tendon sheath. *Chir Narzadow Ruchu Ortop Pol* 1963;28:637-8. [Abstract]
78. Vinson EN, Dodd LG, Merian M, Martinez S. Synovial lipomatosis arborescens of the peroneal tendon sheath. *Skeletal Radiol* 2008;37:947-50. doi: 10.1007/s00256-008-0558-9.
79. Moukaddam H, Smitaman E, Haims AH. Lipoma arborescens of the peroneal tendon sheath. *J Magn Reson Imaging* 2011;33:221-4. doi: 10.1002/jmri.22352.
80. James SL, Bates BT, Osternig LR. Injuries to runners. *Am J Sports Med* 1978;6:40-50.
81. Doral MN, Tetik O, Atay OA, Leblebioğlu G, Oznur A. Achilles tendon diseases and its management. [Article in Turkish] *Acta Orthop Traumatol Turc* 2002;36 Suppl 1:42-6.
82. Heckman DS, Gluck GS, Parekh SG. Tendon disorders of the foot and ankle, part 2: achilles tendon disorders. *Am J Sports Med* 2009;37:1223-34. doi: 10.1177/0363546509335947.
83. Kader D, Saxena A, Movin T, Maffulli N. Achilles tendinopathy: some aspects of basic science and clinical management. *Br J Sports Med* 2002;36:239-49.
84. Alfredson H, Cook J. A treatment algorithm for managing Achilles tendinopathy: new treatment options. *Br J Sports Med* 2007;41:211-6.

85. Rees JD, Maffulli N, Cook J. Management of tendinopathy. *Am J Sports Med* 2009;37:1855-67. doi: 10.1177/0363546508324283.
86. Alfredson H, Pietilä T, Jonsson P, Lorentzon R. Heavy-load eccentric calf muscle training for the treatment of chronic Achilles tendinosis. *Am J Sports Med* 1998;26:360-6.
87. Kountouris A, Cook J. Rehabilitation of Achilles and patellar tendinopathies. *Best Pract Res Clin Rheumatol* 2007;21:295-316.
88. Rasmussen S, Christensen M, Mathiesen I, Simonson O. Shockwave therapy for chronic Achilles tendinopathy: a double-blind, randomized clinical trial of efficacy. *Acta Orthop* 2008;79:249-56. doi: 10.1080/17453670710015058.
89. Vulpiani MC, Trischitta D, Trovato P, Vetrano M, Ferretti A. Extracorporeal shockwave therapy (ESWT) in Achilles tendinopathy. A long-term follow-up observational study. *J Sports Med Phys Fitness* 2009;49:171-6.
90. Cantin D, Marks R. Corticosteroid Injections and the treatment of achilles tendonitis: a narrative review. *Research in Sports Medicine* 2003;11:79-97.
91. Alfredson H, Ohberg L. Sclerosing injections to areas of neo-vascularisation reduce pain in chronic Achilles tendinopathy: a double-blind randomised controlled trial. *Knee Surg Sports Traumatol Arthrosc* 2005;13:338-44.
92. McCormack R. Does platelet-rich plasma ameliorate chronic achilles tendinopathy? *Clin J Sport Med* 2010;20:327. doi: 10.1097/JSM.0b013e3181e7e40e.
93. Paoloni JA, Murrell GA. Three-year followup study of topical glyceryl trinitrate treatment of chronic noninsertional Achilles tendinopathy. *Foot Ankle Int* 2007;28:1064-8.
94. Tatari H, Skiak E, Destan H, Ulukuş Ç, Ozer E, Satoğlu S. Effect of hylan G-F 20 in Achilles' tendonitis: an experimental study in rats. *Arch Phys Med Rehabil* 2004;85:1470-4.
95. Sharma P, Maffulli N. Tendon injury and tendinopathy: healing and repair. *J Bone Joint Surg [Am]* 2005;87:187-202.
96. Pearce CJ, Carmichael J, Calder JD. Achilles tendinosis and plantaris tendon release and division in the treatment of non-insertional Achilles tendinopathy. *Foot Ankle Surg* 2012;18:124-7.
97. Maffulli N, Testa V, Capasso G, Bifulco G, Binfield PM. Results of percutaneous longitudinal tenotomy for Achilles tendinopathy in middle- and long-distance runners. *Am J Sports Med* 1997;25:835-40.
98. Testa V, Capasso G, Benazzo F, Maffulli N. Management of Achilles tendinopathy by ultrasound-guided percutaneous tenotomy. *Med Sci Sports Exerc* 2002;34:573-80.
99. Maquirriain J, Ayerza M, Costa-Paz M, Muscolo DL. Endoscopic surgery in chronic achilles tendinopathies: A preliminary report. *Arthroscopy* 2002;18:298-303.
100. Khan RJ, Fick D, Keogh A, Crawford J, Brammar T, Parker M. Treatment of acute achilles tendon ruptures. A meta-analysis of randomized, controlled trials. *J Bone Joint Surg [Am]* 2005;87:2202-10.
101. Maffulli N, Kader D. Tendinopathy of tendo achillis. *J Bone Joint Surg Br* 2002;84:1-8.
102. Stein V, Laprell H, Tinnemeyer S, Petersen W. Quantitative assessment of intravascular volume of the human Achilles tendon. *Acta Orthop Scand* 2000;71:60-3.
103. Turgut A, İnan U. Artroskopik yardımcı aşil tendon onarımı. *Türkiye Klinikleri J Orthop & Traumatol-Special Topics* 2009;2:126-30.
104. Doral MN, Bozkurt M, Turhan E, Ayvaz M, Atay OA, Uzümcügil A, et al. Percutaneous suturing of the ruptured Achilles tendon with endoscopic control. *Arch Orthop Trauma Surg* 2009;129:1093-101. doi: 10.1007/s00402-009-0880-2.
105. Doral MN, Alam M, Bozkurt M, Turhan E, Atay OA, Dönmez G, et al. Functional anatomy of the Achilles tendon. *Knee Surg Sports Traumatol Arthrosc* 2010;18:638-43. doi: 10.1007/s00167-010-1083-7.
106. Petersen W, Hohmann G, Pufe T, Tsokos M, Zantop T, Paulsen F, et al. Structure of the human tibialis posterior tendon. *Arch Orthop Trauma Surg* 2004;124:237-42.
107. Burton PD, Page BJ 2nd. Fracture of the neck of the talus associated with a trimalleolar ankle fracture and ruptured tibialis posterior tendon. *J Orthop Trauma* 1992;6:248-51.
108. West MA, Sangani C, Toh E. Tibialis posterior tendon rupture associated with a closed medial malleolar fracture: a case report and review of the literature. *J Foot Ankle Surg* 2010;49:565.e9-12. doi: 10.1053/j.jfas.2010.07.011.
109. Zwipp H, Dahlen C, Amlang M, Rammelt S. Injuries of the tibialis posterior tendon: diagnosis and therapy. *Orthopade* 2000;29:251-9. [Abstract]
110. Helal B. Cobb repair for tibialis posterior tendon rupture. *J Foot Surg* 1990;29:349-52.
111. Parsons S, Naim S, Richards PJ, McBride D. Correction and prevention of deformity in type II tibialis posterior dysfunction. *Clin Orthop Relat Res* 2010;468:1025-32. doi: 10.1007/s11999-009-1122-1.
112. Giblin MM. Ruptured tibialis posterior tendon associated with a closed medial malleolar fracture. *Aust N Z J Surg* 1980;50:59-60.
113. Olivé Vilás R, Redón Montojo N, Pino Sorroche S. Traumatic dislocation of tibialis posterior tendon: a case report in a Tae-Kwon-Do athlete. *Clin J Sport Med* 2009;19:68-9. doi: 10.1097/JSM.0b013e31818f1570.
114. Sharma R, Jomha NM, Otto DD. Recurrent dislocation of the tibialis posterior tendon. *Am J Sports Med* 2006;34:1852-4.
115. Perlman MD, Wertheimer SJ, Leveille DW. Traumatic dislocations of the tibialis posterior tendon: a review of the literature and two case reports. *J Foot Surg* 1990;29:253-9.
116. Mendicino SS. Posterior tibial tendon dysfunction. Diagnosis, evaluation, and treatment. *Clin Podiatr Med Surg* 2000;17:33-54.
117. Shibuya N, Ramanujam CL, Garcia GM. Association of tibialis posterior tendon pathology with other radiographic findings in the foot: a case-control study. *J Foot Ankle Surg* 2008;47:546-53. doi: 10.1053/j.jfas.2008.08.010.
118. Madhav RT, Kampa RJ, Singh D, Angel JC. Cobb procedure and Rose calcaneal osteotomy for the treatment of tibialis posterior tendon dysfunction. *Acta Orthop Belg* 2009;75:64-9.
119. Simonsen OH, Revald P, Kjaer IL, Christensen M, Mølgaard C, Lass P. Tibialis posterior tendon dysfunction. An often neglected cause of painful adult flatfoot. *Ugeskr Laeger*

- 2006;168:3314-6. [Abstract]
120. Bowring B, Chockalingam N. A clinical guideline for the conservative management of tibialis posterior tendon dysfunction. *Foot (Edinb)* 2009;19:211-7. doi: 10.1016/j.foot.2009.08.001.
  121. Delmi M, Kurt AM, Meyer JM, Hoffmeyer P. Calcification of the tibialis posterior tendon: a case report and literature review. *Foot Ankle Int* 1995;16:792-5.
  122. Patla CE, Abbott JH. Tibialis posterior myofascial tightness as a source of heel pain: diagnosis and treatment. *J Orthop Sports Phys Ther* 2000;30:624-32.
  123. Wertheimer SJ. Synovial sarcoma of the tibialis posterior tendon. A case report. *J Am Podiatry Assoc* 1980;70:346-8.
  124. Jowett CR, Jowett CR, Davis W, Flanagan A, Bayan A. Clear cell sarcoma of the distal tibialis posterior tendon insertion: a case report. *Foot Ankle Int* 2008;29:445-8. doi: 10.3113/FAI.2008.0445.
  125. Diwanji SR, Shah ND. Tuberculous tenosynovitis of flexor digitorum longus tendon. *Orthopedics* 2008;31:499.
  126. Trepman E, Mizel MS, Newberg AH. Partial rupture of the flexor hallucis longus tendon in a tennis player: a case report. *Foot Ankle Int* 1995;16:227-31.
  127. Coghlan BA, Clarke NM. Traumatic rupture of the flexor hallucis longus tendon in a marathon runner. *Am J Sports Med* 1993;21:617-8.
  128. Sammarco GJ, Cooper PS. Flexor hallucis longus tendon injury in dancers and nondancers. *Foot Ankle Int* 1998;19:356-62.
  129. Petersen W, Pufe T, Zantop T, Paulsen F. Blood supply of the flexor hallucis longus tendon with regard to dancer's tendinitis: injection and immunohistochemical studies of cadaver tendons. *Foot Ankle Int* 2003;24:591-6.
  130. Thompson FM, Snow SW, Hershon SJ. Spontaneous atraumatic rupture of the flexor hallucis longus tendon under the sustentaculum tali: case report, review of the literature, and treatment options. *Foot Ankle* 1993;14:414-7.
  131. Renard M, Simonet J, Bencteux P, Raynaud P, Biga N, Thiébot J. Intermittent dislocation of the flexor hallucis longus tendon. *Skeletal Radiol* 2003;32:78-81.
  132. Tudisco C, Puddu G. Stenosing tenosynovitis of the flexor hallucis longus tendon in a classical ballet dancer. A case report. *Am J Sports Med* 1984;12:403-4.
  133. Andersen LI, Hvid I. Bilateral hallux saltans. Report of a case. *Acta Orthop Scand* 1979;50:599-600.
  134. Kolettis GJ, Micheli LJ, Klein JD. Release of the flexor hallucis longus tendon in ballet dancers. *J Bone Joint Surg [Am]* 1996;78:1386-90.
  135. Schulhofer SD, Oloff LM. Flexor hallucis longus dysfunction: an overview. *Clin Podiatr Med Surg* 2002;19:411-8.
  136. Cooper ME, Wolin PM. Os trigonum syndrome with flexor hallucis longus tenosynovitis in a professional football referee. *Med Sci Sports Exerc* 1999;31:5493-6.
  137. Brahm MA, Fumich RM. Chondroma within the flexor hallucis longus tendon sheath. A case report and literature review. *Am J Sports Med* 1978;6:143-6.
  138. Miyano JA, Fitzgibbons TC. Glomangioma of the ankle simulating injury to the flexor hallucis longus: a case report. *Foot Ankle Int* 1996;17:768-70.
  139. Findling J, Lascola NK, Groner TW. Giant cell tumor of the flexor hallucis longus tendon sheath: a case study. *J Am Podiatr Med Assoc* 2011;101:187-9.
  140. Oakley J, Yewlett A, Makwana N. Tenosynovial osteochondromatosis of the flexor hallucis longus tendon. *Foot Ankle Surg* 2010;16:148-50. doi: 10.1016/j.fas.2008.12.004.
  141. Dabak TK, Ürgüden M, Aydın AT. Arka ayak artroskopisi. In: Aydın AT, editör. *Ayak bileği artroskopisi. Şehir ve yayınevi*; 2009. s. 61-70.
  142. Incavo SJ, Alvarez RG, Trevino SG. Occurrence of the plantaris tendon in patients sustaining subcutaneous rupture of the Achilles tendon. *Foot Ankle* 1987;8:110-1.
  143. Saxena A, Bareither D. Magnetic resonance and cadaveric findings of the incidence of plantaris tendon. *Foot Ankle Int* 2000;21:570-2.
  144. Nayak SR, Krishnamurthy A, Ramanathan L, Ranade AV, Prabhu LV, Jiji PJ, et al. Anatomy of plantaris muscle: a study in adult Indians. *Clin Ter* 2010;161:249-52.
  145. Agha A, Dimarcangelo MT, Reginato AJ. Calf pain and swelling (pseudothrombophlebitis) caused by rupture of the plantaris muscle/tendon. *J Clin Rheumatol* 1996;2:147-51.
  146. Harmon KJ, Reeder MT, Udermann BE, Murray SR. Isolated rupture of the plantaris tendon in a high school track athlete. *Clin J Sport Med* 2006;16:361-3.