



Ayak bileği çevresi kırıkları

Fractures around the ankle

Mustafa Seyhan

Acıbadem Kadıköy Hastanesi Ortopedi ve Travmatoloji Bölümü, İstanbul

Ayak bileği kırıkları, Ortopedik Travmatoloji pratiğinde en sık karşılaşılan kırıklardan olup, çoğu düşük enerjili rotasyonel travmalarla oluşur. Ayak bileği yaralanmalarında radyolojik inceleme gerekliliğine Ottawa kuralları dikkate alınarak karar verilmelidir. Standart travma serisi; ön-arka, dış ve mortis grafileleridir. Gerekli hallerde stres grafileleri, bilgisayarlı tomografi (BT) veya manyetik rezonans görüntüleme (MRG) çekilebilir. Ayak bileği kırıklarının sınıflamasında dış malleol kırığı seviyesinin temel alındığı AO/Weber ve yaralanma mekanizmasının dikkate alındığı Lauge-Hansen sınıflamaları sıkça kullanılmaktadır. Kırıkların çoğu stabil, izole malleol kırığı şeklindedir ve konservatif tedavi edilir. Kaymış instabil kırıklar ise, cerrahi tedavi gerektirir. Cerrahi zamanlamada yumuşak dokuların durumu önem taşır. Kompleks yaralanmalarda cerrahiye genellikle dış malleolden başlanır. Dış malleolün anatomik redüksiyonu ile uzantının oluşturulması sağlanır. Dış malleol kırıklarının osteosentezinde lag vidası, 1/3 tübüler veya anatomik plak kullanılabilir. Anatomik redüksiyon için de şarttır ve çoğunlukla iki adet 4 mm kısmi yivli kanüllü vida kullanılır. Tam kopmuş deltoit bağın onarılması stabilite için esastır. Eklem yüzünün %25'inden fazlasını içeren arka malleol kırıkları, posteriyor direkt yaklaşımla veya önden arkaya gönderilen lag vidası ile indirekt yöntemle onarılır. Ameliyat sırasında dış malleolün tespiti tamamlandıktan sonra, syndesmoz stabilitesi skopi altında ameliyat sırası stres testi ile değerlendirilmelidir. Yaralı syndesmoz redükte edilerek sabitlemelidir. Rijit sabitleme bir veya iki adet 3.5 veya 4.5 mm vida ile üç veya dört korteks geçilerek yapılabilir. Syndesmoz vidalarının en geç üç ay sonra çıkarılması gerekir. Vidaya alternatif olarak kullanılan esnek sabitleme materyalleri biyomekanik yeterlilik bakımından sorgulansa da daha fizyolojik kabul edilmektedir. Ayak bileği kırıklarında komplikasyonlar; pozisyon kaybı, cilt sorunları, enfeksiyon, kaynamama, kötü kaynama, kaynama gecikmesi, artroz, sinostoz, refleks sempatik distrofi ve ayakta kompartman sendromudur.

Anahtar sözcükler: Ayak bileği kırıkları; ayak bileği; kırık; mortis; syndesmoz.

Ankle fractures are the most frequently seen fractures in Orthopedic Traumatology practice, mostly resulting from low-energy rotational traumas. The need for radiological examination for ankle injuries should be determined according to the Ottawa rules. The standard trauma series include anteroposterior, lateral and mortise views. When necessary, stress graphs, computed tomography (CT) or magnetic resonance imaging (MRI) may be performed. The most commonly used classification systems for ankle fractures are the AO/Weber system which is based on the level of the fracture in the lateral malleolus and the Lauge-Hansen system based on injury mechanism. Most fractures are stable isolated malleolus fractures and are treated conservatively. Displaced unstable fractures require surgical treatment. The state of soft tissues is critical in the timing of surgery. In complex injuries, surgery usually starts at the level of the lateral malleolus. The anatomic reduction of the lateral malleolus provides extension. Lag screws, 1/3 tubular or anatomic plates may be used for the osteosynthesis of lateral malleolus fractures. Anatomic reduction is also required for fractures of the medial malleolus, which often needs two 4 mm partially threaded cannulated screws. Repairing fully ruptured deltoit ligament is essential for stability. Fractures of the posterior malleolus which involve more than 25% of the joint surface are fixed either with the direct posterior approach or with the indirect method using a lag screw from anterior to posterior. After fixation of the lateral malleolus during surgery, syndesmot stability should be evaluated using intraoperative stress test under scopy. Syndesmosis injury should be fixed with reduction. Rigid fixation needs three or four cortices with one or two 3.5 or 4.5 mm screws. Syndesmot screws should be removed at three months maximum. Flexible fixing materials which are used as alternatives to screws are considered more physiological, despite their biomechanical adequacy is questioned. Complications of ankle fractures include loss of position, skin problems, infection, nonunion, malunion, delayed union, arthrosis, synostosis, reflex sympathetic dystrophy and compartment syndrome.

Key words: Ankle fractures; ankle; fracture; mortise; syndesmosis.

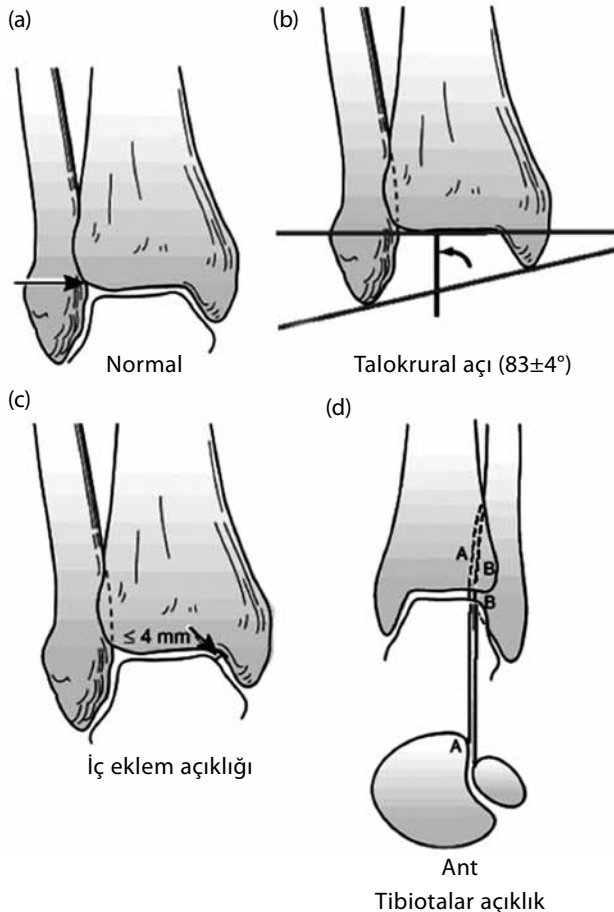
Ayak bileği kırıkları ortopedik travmatolojide en sık karşılaşılan kırıklardan olup çoğunlukla düşük enerjili rotasyonel travmalarla oluşur. Daha güçlü ve aksiyel bir travma varlığında ise plafond kırığı gelişir. Kırıkların yaklaşık üçte ikisi izole malleol kırığı şeklindedir. Dış malleol kırıklarında cerrahi gereklilik yaklaşık %11 iken, trimalleol kırıklarda %74 civarındadır.^[1]

Yaş, kemik kalitesi ve geçirilmiş ayak bileği kırığı öyküsü başlıca risk faktörlerini oluşturur. En yüksek kırık insidansı yaşlı kadınlardadır.

KLİNİK

Hastanın genel tıbbi durumu ve özellikle diyabet varlığı önemlidir. Kırık bölgesi şiş ve cilt genellikle gergindir. Açık kırıklarda yara genellikle içtedir ve noktasal ya da transvers seyirlidir. Ayak bileği bölgesinde şişlik ve cildin durumu özellikle cerrahi tedaviye karar verirken dikkate alınması gereken noktalardır.

Mortis görüntülemesi



Şekil 1. Normal ayak bileği mortis grafisinde eklem aralığının görünümü, talokrural açı, iç eklem açıklığı ve tibiotalar açıklığı.^[3]

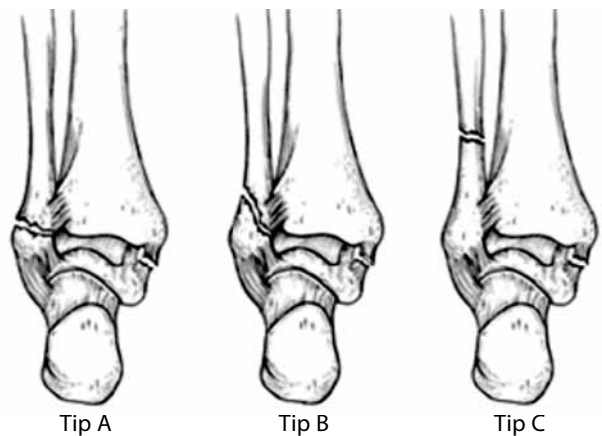
Özellikle tibiotalar eklemi çıkıklı kırıklarında distal kan dolaşımı kontrol edilmeli, nörolojik muayene yapılmalıdır. Derin ve yüzeysel peroneal sinir ile posterior tibial sinir ayrı ayrı değerlendirilmelidir.

Ayak bileği yaralanmalarında radyolojik inceleme gerekliliğine karar verilirken Ottawa kurallarının dikkate alınması önerilmektedir. Buna göre; yaşı 55 ve üzerinde olan, yük vererek yürüyemeyen ve palpasyonla kemik hassasiyeti olan (özellikle malleol arka kısımlarında) hastalarda mutlak radyolojik inceleme gerekliliği vardır.^[2]

GÖRÜNTÜLEME

Ayak bileği travmalarında standart olarak ön-arka, yan ve mortis olmak üzere üç yönlü grafi çekilmelidir. Eğer klinik bulgular varsa krurisin tamamı veya ayak ayrıca görüntülenmelidir. Mortis grafisinde, alt ekstremitte kalçadan 15° iç rotasyona çevrilir ve röntgen tüpü transmalleoler düzleme tam dik olarak konumlandırılır. Mortis grafisinde tibia distal eklem yüzü ile malleol uçlarını birleştiren çizgi arasındaki talokrural açı $83\pm 4^\circ$ olmalı, iç eklem açıklığı 4 mm ve tibiofibuler açıklık 6 mm üzerinde olmamalıdır (Şekil 1).^[3]

İzole dış malleol kırıklarında deltoid bağ veya sindesmoz üzerinde hassasiyet varsa bağ yaralanması araştırılması için ayak bileği dorsifleksiyona ve dış rotasyona alınarak stres grafisi çekilebilir.^[1,4] Analiz edilmesi güç kırıklarda bilgisayarlı tomografiden, şüpheli bağ yaralanması ve talus subkondral kırıklarının ortaya konması için ise manyetik rezonans görüntüleme (MRG) yararlanılabilir.^[5]



Şekil 2. Ayak bileği kırıkları AO/Weber sınıflamasında dış malleol kırığı seviyesi temel alınır. A tipinde kırık seviyesi plafondun altında, B tipinde plafond hizasında, C tipinde ise plafondun üstündedir.^[6]

SINIFLANDIRMA

AO/Weber sınıflaması^[1]

Bu sınıflama dış malleol kırığı seviyesi temel alınarak yapılır (Şekil 2).^[6] A tipinde kırık seviyesi plafondun altında, B tipinde plafond seviyesinde, C tipinde ise plafondun üstündedir. Weber A kırıklar transvers seyirli, Weber B kırıklar genellikle eklem seviyesinden proksimale ve arkaya doğru oblik seyirlidir. Weber A ve B kırıklarında cerrahi endikasyon kırığın stabilitesi ve ayrılma miktarı ile ayak bileği iç yaralanmasının olup olmamasına bağlıdır. Weber tip C kırıklar genellikle instabilidir ve beraberinde sindesmoz yırtığı ile iç yaralanma da mevcuttur.

Lauge-Hansen sınıflaması^[7]

Bu sınıflamada ise yaralanma mekanizması temel alınır. Dört temel yaralanma mekanizması tanımlanmıştır. (i) Supinasyon-eksternal rotasyon (SER), (ii) supinasyon-adduksiyon (SAD), (iii) pro-

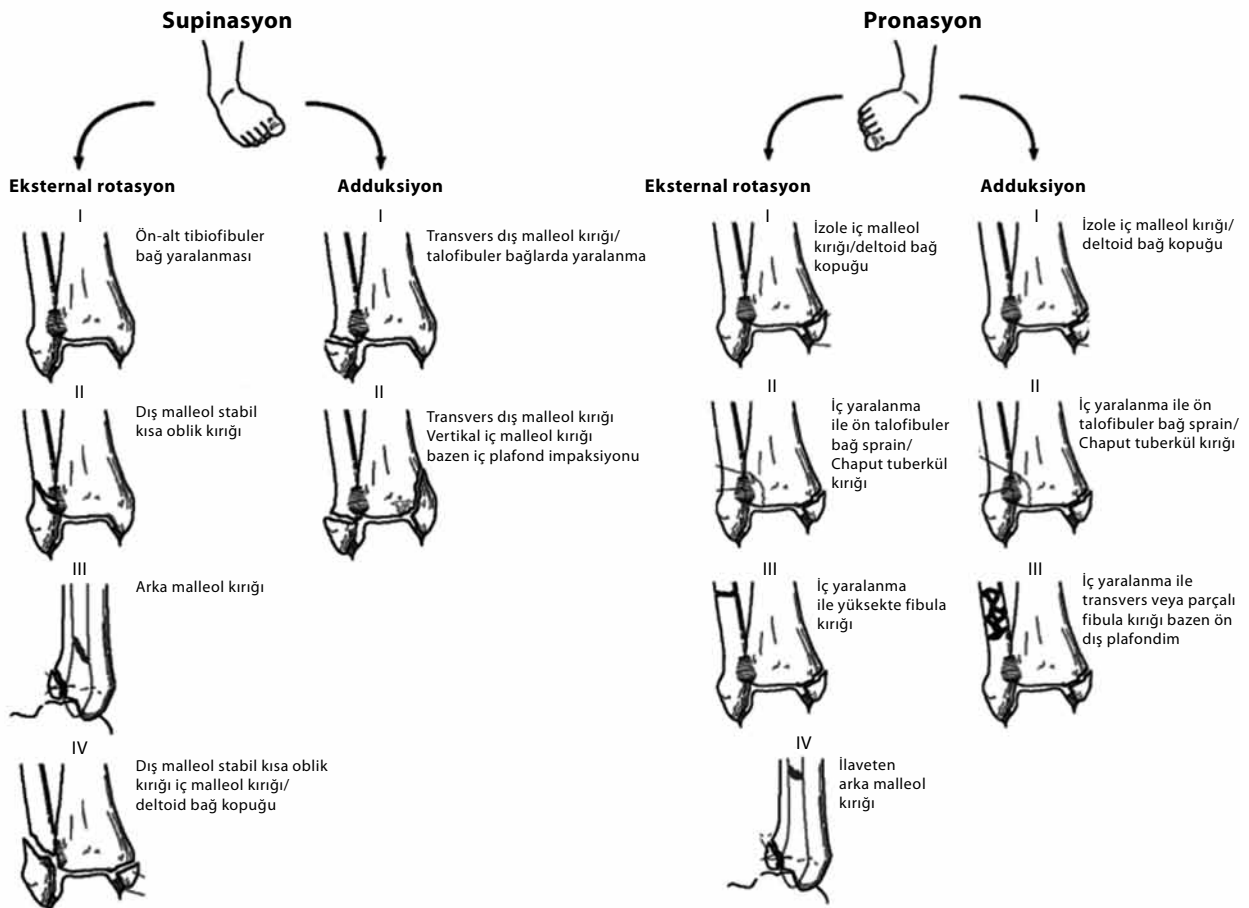
nasyon-eksternal rotasyon (PER) ve (iv) pronasyon-abdüksiyon (PAB).

Yaralanma zinciri (Şekil 3)^[8]

Supinasyon-eksternal rotasyon: 1. Ön-alt tibiofibuler bağ yaralanması. 2. Eklem seviyesinde kısa oblik dış malleol kırığı (Weber B). 3. Arka malleol kırığı veya arka tibiofibuler bağ yaralanması. 4. İç malleol kırığı veya deltoid bağ yaralanması.

Supinasyon-adduksiyon: 1. Eklem seviyesinde transvers dış malleol kırığı (Weber A) veya yan talofibuler bağlarda yaralanma. 2. Vertikal iç malleol kırığı ve bazen iç plafond impaksiyonu.

Pronasyon-eksternal rotasyon: 1. İç malleol kırığı veya deltoid bağ yaralanması. 2. Ön-alt tibiofibuler bağ yaralanması veya Chaput tuberkül kopma (avulsiyon) kırığı. 3. Eklem seviyesi üstünde fibula kırığı (Weber C). 4. Arka malleol kırığı veya arka tibiofibuler bağ yaralanması.



Şekil 3. Ayak bileği kırıkları Lauge-Hansen sınıflamasında yaralanma mekanizması temel alınır. Supinasyon yaralanmaları; supinasyon-eksternal rotasyon ve supinasyon-adduksiyon, pronasyon yaralanmaları; pronasyon-eksternal rotasyon ve pronasyon-abdüksiyon yaralanmaları olarak incelenir.^[8]

Pronasyon-abdüksiyon: 1. İç malleol kırığı veya deltoid bağ yaralanması. 2. Ön-alt tibiofibuler bağ yaralanması veya Chaput tüberkül kopma kırığı. 3. Eklem seviyesi üstünde parçalı fibula kırığı (Weber C) bazen ön-yan plafond impaksiyonu.

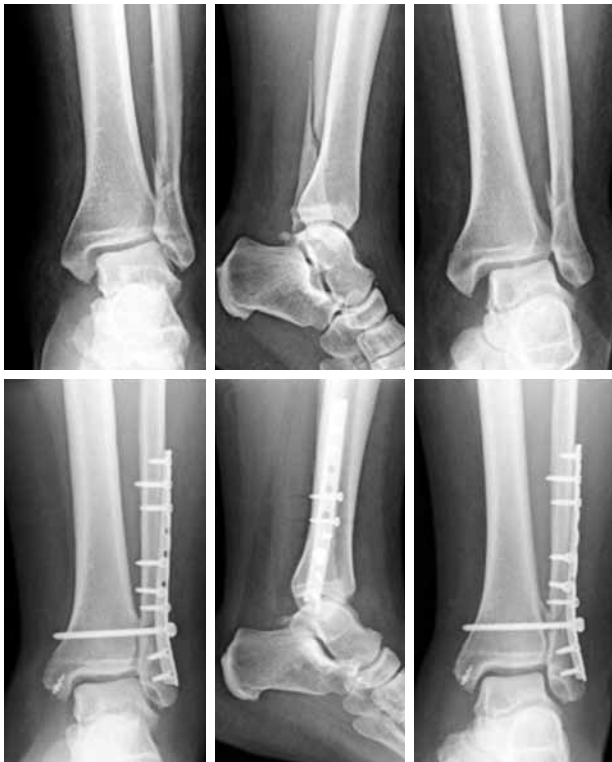TEDAVİ

Konservatif tedavi

İç yaralanmanın eşlik etmediği stabil dış malleol kırıklarına konservatif tedavi uygulanabilir. Bu amaçla altı hafta alçı veya fonksiyonel breys kullanılır. Semptomlar gerilediğinde yük verilmeye başlanır. İnstabil kırıklarda ise eğer hiç pozisyon kaybı yoksa konservatif tedavi uygulanabilir. Mortis grafisinde talusun normal pozisyonunda olduğundan emin olunmalıdır. En az dört hafta yük verilmmeden grafi kontrolleri ile takip gereklidir.

Cerrahi tedavi

Kaymış instabil kırıklarda ve distal tibiofibuler veya içte açılma mevcutsa cerrahi tedavi gereklidir. Cilt



Şekil 4. Pronasyon-eksternal rotasyon yaralanmalı olgu örneği. Dış malleolde eklem seviyesi üzerinde kırık (Weber C) ile iç ve distal tibiofibuler eklem açıklığında artma mevcut. Dış malleol kırığına lag vidaları ve arka-yandan 3.5 mm kilitli plak-vida sistemi ile tespit yapıldı. Sindesmoz için 4.5 mm kortikal vida 4 korteks uygulandı. İç malleole yapışma yerinden kopmuş olan deltoid bağ için vida çapa ile teno-dez yapıldı.

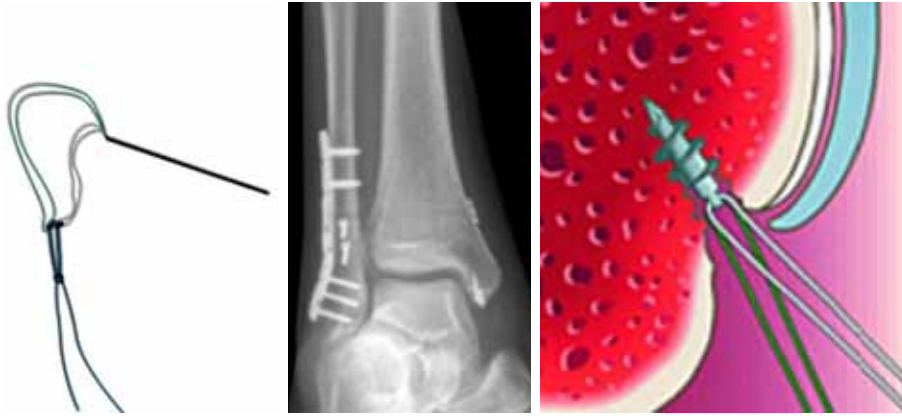
aşırı gergin ise geçici immobilizasyon, elevasyon ve buz uygulanıp yumuşak dokuların daha uygun hale gelmesi beklenebilir.

Dış malleol: Kompleks yaralanmalarda cerrahi tedaviye genellikle dış malleolden başlanır. Dış malleol tespitiyle uzunluk sağlanır ve stabilizeye katkı sağlanır. Kırık biçimine göre önce lag vidası, daha sonra yan veya arka-yandan 1/3 tübüler veya anatomik plak uygulanabilir. Uzun oblik kırıklarda aralarında 1 cm'den fazla mesafe bırakarak en az iki vida uygulanabiliyorsa sadece lag vidaları ile tespit tamamlanabilir.^[1,9] Arkaya kaymış, distale yakın ve osteoporotik kırıklarda arka anti-glide plağı kullanılabilir.^[1,10]

İç malleol: Yumuşak dokuların araya girmesinden sakınılarak tam bir anatomik redüksiyon yapılmalıdır. Çoğu kırık için iki adet 4 mm kısmi yivli kanüllü vida iyi bir çözüm sağlar. Küçük fragmanlı kırıklarda tel germe yöntemine başvurulabilir. Supinasyon-adduksiyon mekanizması ile olan vertikal kırıklarda plafond impaksiyonu olabileceği akılda tutulmalıdır. Böyle kırıklarda impakte bölge kaldırılıp redüksiyon sağlanmalı ve greftleme sonrası gerekiyorsa destek plağı uygulanmalıdır.^[1,11]

Deltoid bağ: Talusun 1 mm yana kaymasının tibiotalar temas yüzeyini %42 azalttığı bildirilmiştir.^[12] Talusun ön-yana kaymasını engelleyen temel faktörün deltoid bağın derin komponenti olduğu hatırlanırsa, tümüyle yaralanmış deltoid bağın onarılması uygun bir tedavi seçeneği olarak görülmektedir.

Tibiofibular sindesmoz: Ameliyat sırasında, dış malleol tespiti sonrası skopi ile dış rotasyon ve eversiyon zorlaması ile sindesmoz stabilitesi kontrol edilir. Pronasyon-eksternal rotasyon veya pronasyon-abdüksiyon mekanizması ile meydana gelen Weber C kırıklarda ve supinasyon-eksternal rotasyon mekanizması ile meydana gelen Weber B kırıkların yaklaşık üçte birinde sindesmoz yaralanması olur.^[1,13] Yaralı sindesmoz redükte edilerek sabitlenmelidir. Rijit sabitleme tibiotalar eklemin 2 cm üzerinden ekleme paralel, fibuladan tibiaya ve 30° öne doğru, kortikal vida ile yapılır (Şekil 4).^[14] Bazen daha yukarıdan ikinci bir vida göndermek gerekebilir. Sindesmoz vidasının 3. veya 4. kortekse gönderilmesi arasında belirgin fark görülmezken 4.5 mm vida 3.5 mm vidaya göre biyomekanik olarak avantajlı bulunmuştur.^[14-16] Vidanın en geç üç ay sonra çıkarılması gerekir. Vida çıkarılmaz ve kırılmadan kalırsa sonuca olumsuz etki eder.^[1,17] Vidaya alternatif olarak son yıllarda esnek tespit materyalleri kullanılmaya başlanmıştır. Biyomekanik yeterlilikle ilgili kuşkulara rağmen implant çıkarma gerekliliğinin düşüklüğü ve dinamik olmaları nedeniyle daha



Şekil 5. Sindesmozun ve deltoid bağın yaralandığı Weber B, supinasyon-eksternal rotasyon yaralanmalı olguda dış malleol kırığına lag vidaları ve arka-yandan 2.7/3.5 mm anatomik kilitli plak-vida sistemi ile tespit yapıldı. Sindesmoz için esnek tespit materyali uygulandı. İç malleole yapışma yerinden kopmuş olan deltoid bağ için vida çapa ile tenodesz yapıldı. Solda esnek tespit materyali (TightRope®) ve sağda vida çapanının şematik görünümü.

fizyolojik kabul edilmeleri esnek tespit yönteminin avantajları olarak gösterilmektedir (Şekil 5).^[18-23] Fibula proksimal yarısındaki kırıkla birlikte sindesmoz ve ayak bileği iç yaralanmasının olduğu Maisonneuve yaralanmalarında, güç olduğu bilinen proksimal fibula tespiti yerine distal sindesmozun redüksiyonu ve perkütan tespiti önerilmektedir.^[24]

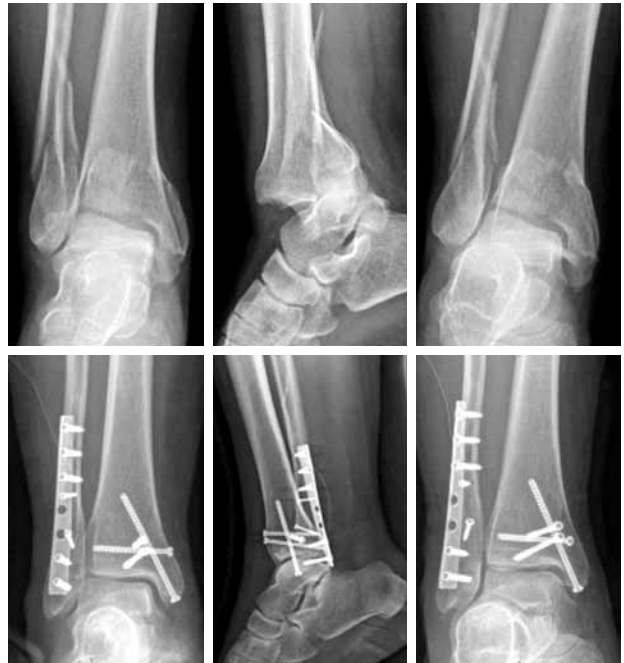Arka malleol: Eklem yüzünün %25'inden fazlasını içeren kırıklar ve fibula tespiti sonrası arkaya yarı çıkık devam ediyorsa cerrahi tedavi gerekir. Posterior direkt yaklaşımla destek plağı veya arkadan öne lag vidası ya da indirekt teknikle önden arkaya lag vidası uygulanabilir.^[1,25-27] Direkt yaklaşım planlanmışsa arka yan insizyon yapılmalı, yan malleolden önce arka malleole müdahale edilmelidir (Şekil 6).^[25]

Eşlik eden yaralanmalar: Tibiotalar çıkık, talus kubbesinin osteokondral kırıkları, anteriorinferior talofibuler bağın tibiadan (Chaput) veya fibuladan (Wagstaffe) kopma kırıkları, supinasyon-adduksiyon yaralanmalarında tibia distal içinde impaksiyon kırığı, pronasyon-abduksiyon yaralanmalarında tibia distal ön yanında impaksiyon kırığı beraber görülebilen yaralanmalardandır.^[1,28]

KOMPLİKASYONLAR

İnstabil kırıkların konservatif tedavisinde en sık karşılaşılan sorun pozisyon kaybıdır. Cerrahi tedavide ise cilt sorunları ile sık karşılaşılır. Gergin cilt, turnike altında müdahale, yumuşak doku cerrahisinin titiz olmayışı ve diyabet cilt sorunu riskini artırır. Kapalı kırıklarda enfeksiyon riski %2'nin altında olmakla birlikte çoğunluğu cilt sorunlarını takiben gelişir. Kaynamama daha

çok iç malleol kırıklarında olur ve nedeni çoğu zaman yetersiz redüksiyondur. Kötü kaynama dış malleolde kısalık veya rotasyon, tibiotalar veya iç eklem aralığında fazla açıklık ya da ayrılmış arka malleol şeklinde



Şekil 6. Büyük arka malleol fragmanlı atipik trimalleoler kırıkta arka-iç insizyonla önce arka malleole açık redüksiyon yapıldıktan sonra önden arkaya gönderilen iki adet 4 mm kanüllü vida ile tespit yapıldı. Daha sonra iç malleole biri transvers iki adet 4 mm kanüllü vida ile tespit yapıldı. Son olarak dış malleole 2.7 mm lag vidaları ve arka-dıştan 3.5 mm kilitli plak-vida sistemi ile tespit uygulandı. Ameliyat sırasında yapılan stres testinde sindesmozun sağlam olduğu görüldü.

olabilir. Kaynama gecikmesi daha çok iç malleolde olur. Post-travmatik artroz, yaralanma sırasında olan kırıktdak travmasına bağlı olarak veya yetersiz redüksiyon sonucu olabilir. Nadir görülen diğer komplikasyonlar arasında tibiofibuler sinostoz, refleks sempatik distrofi ve ayakta kompartman sendromu sayılabilir.^[1]

KAYNAKLAR

- Sanders D. Fractures of the ankle and tibia. In: Lieberman JR, editor. AAOS comprehensive orthopaedic review 5th ed. New York: American Academy of Orthopaedic Surgeons; 2009. p. 659-76.
- Stiell IG, McKnight RD, Greenberg GH, McDowell I, Nair RC, Wells GA, et al. Implementation of the Ottawa ankle rules. *JAMA* 1994;271:827-32.
- Browner B, Jupiter J, Levine A, editors. Skeletal trauma: fractures, dislocations, and ligamentous injuries. 2nd ed. Philadelphia: W.B. Saunders; 1997.
- DeAngelis NA, Eskander MS, French BG. Does medial tenderness predict deep deltoid ligament incompetence in supination-external rotation type ankle fractures? *J Orthop Trauma* 2007;21:244-7.
- Gardner MJ, Demetrakopoulos D, Briggs SM, Helfet DL, Lorich DG. The ability of the Lauge-Hansen classification to predict ligament injury and mechanism in ankle fractures: an MRI study. *J Orthop Trauma* 2006;20:267-72.
- Michelson JD. Ankle fractures resulting from rotational injuries. *J Am Acad Orthop Surg* 2003;11:403-12.
- Lauge-Hansen N. Fractures of the ankle. II. Combined experimental-surgical and experimental-roentgenologic investigations. *Arch Surg* 1950;60:957-85.
- Buchholz RW, Court-Brown CM, Heckman JD, Tornetta P, editors. Rockwood and green's fractures in adults. 6th ed. Philadelphia: Lippincott Williams & Wilkins; 2006.
- Tornetta P 3rd, Creevy W. Lag screw only fixation of the lateral malleolus. *J Orthop Trauma* 2001;15:119-21.
- Minihane KP, Lee C, Ahn C, Zhang LQ, Merk BR. Comparison of lateral locking plate and antiglide plate for fixation of distal fibular fractures in osteoporotic bone: a biomechanical study. *J Orthop Trauma* 2006;20:562-6.
- McConnell T, Tornetta P 3rd. Marginal plafond impaction in association with supination-adduction ankle fractures: a report of eight cases. *J Orthop Trauma* 2001;15:447-9.
- Ramsey PL, Hamilton W. Changes in tibiotalar area of contact caused by lateral talar shift. *J Bone Joint Surg [Am]* 1976;58:356-7.
- Stark E, Tornetta P 3rd, Creevy WR. Syndesmotic instability in Weber B ankle fractures: a clinical evaluation. *J Orthop Trauma* 2007;21:643-6.
- Nousiainen MT, McConnell AJ, Zdero R, McKee MD, Bhandari M, Schemitsch EH. The influence of the number of cortices of screw purchase and ankle position in Weber C ankle fracture fixation. *J Orthop Trauma* 2008;22:473-8. doi: 10.1097/BOT.0b013e31817ae635.
- Thompson MC, Gesink DS. Biomechanical comparison of syndesmosis fixation with 3.5- and 4.5-millimeter stainless steel screws. *Foot Ankle Int* 2000;21:736-41.
- Wikerøy AK, Høiness PR, Andreassen GS, Hellund JC, Madsen JE. No difference in functional and radiographic results 8.4 years after quadricortical compared with tricortical syndesmosis fixation in ankle fractures. *J Orthop Trauma* 2010;24:17-23. doi: 10.1097/BOT.0b013e3181bedca1.
- Manjoo A, Sanders DW, Tieszer C, MacLeod MD. Functional and radiographic results of patients with syndesmotic screw fixation: implications for screw removal. *J Orthop Trauma* 2010;24:2-6. doi: 10.1097/BOT.0b013e3181a9f7a5.
- Klitzman R, Zhao H, Zhang LQ, Strohmeier G, Vora A. Suture-button versus screw fixation of the syndesmosis: a biomechanical analysis. *Foot Ankle Int* 2010;31:69-75. doi: 10.3113/FAI.2010.0069.
- Cottom JM, Hyer CF, Philbin TM, Berlet GC. Transosseous fixation of the distal tibiofibular syndesmosis: comparison of an interosseous suture and endobutton to traditional screw fixation in 50 cases. *J Foot Ankle Surg* 2009;48:620-30. doi: 10.1053/j.jfas.2009.07.013.
- Naqvi GA, Shafiqat A, Awan N. Tightrope fixation of ankle syndesmosis injuries: clinical outcome, complications and technique modification. *Injury* 2012;43:838-42. doi: 10.1016/j.injury.2011.10.002.
- Cottom JM, Hyer CF, Philbin TM, Berlet GC. Treatment of syndesmotic disruptions with the Arthrex Tightrope: a report of 25 cases. *Foot Ankle Int* 2008;29:773-80. doi: 10.3113/FAI.2008.0773.
- Thornes B, Shannon F, Guiney AM, Hession P, Masterson E. Suture-button syndesmosis fixation: accelerated rehabilitation and improved outcomes. *Clin Orthop Relat Res* 2005;431:207-12.
- Schepers T. Acute distal tibiofibular syndesmosis injury: a systematic review of suture-button versus syndesmotic screw repair. *Int Orthop* 2012;36:1199-206. doi: 10.1007/s00264-012-1500-2.
- Pelton K, Thordarson DB, Barnwell J. Open versus closed treatment of the fibula in Maisonneuve injuries. *Foot Ankle Int* 2010;31:604-8. doi: 10.3113/FAI.2010.0604.
- Tornetta P 3rd, Ostrum RF, Trafton PG. Trimalleolar ankle fracture. *J Orthop Trauma* 2001;15:588-90.
- Tornetta P 3rd, Ricci W, Nork S, Collinge C, Steen B. The posterolateral approach to the tibia for displaced posterior malleolar injuries. *J Orthop Trauma* 2011;25:123-6. doi: 10.1097/BOT.0b013e3181e47d29.
- Bois AJ, Dust W. Posterior fracture dislocation of the ankle: technique and clinical experience using a posteromedial surgical approach. *J Orthop Trauma* 2008;22:629-36. doi: 10.1097/BOT.0b013e318184ba4e.
- Tornetta P 3rd, Collinge C, Karges DE. Ankle fracture. *J Orthop Trauma* 2001;15:304-6.